

Pojavnost hilotoraksa i sestrinske intervencije za pedijatrijske pacijente nakon operacije po Fontanu

Stanić, Ruža

Undergraduate thesis / Završni rad

2023

Degree Grantor / Ustanova koja je dodijelila akademski / stručni stupanj: **University of Applied Health Sciences / Zdravstveno veleučilište**

Permanent link / Trajna poveznica: <https://um.nsk.hr/um:nbn:hr:139:508504>

Rights / Prava: [In copyright](#) / [Zaštićeno autorskim pravom.](#)

Download date / Datum preuzimanja: **2024-11-25**



Repository / Repozitorij:

[Sveznalica](#)



ZDRAVSTVENO VELEUČILIŠTE

STUDIJSESTRINSTVA



RUŽA STANIĆ

**POJAVNOST HILOTORAKSA I SESTRINSKE INTERVENCIJE ZA
PEDIJATRIJSKE PACIJENTE NAKON OPERACIJE PO FONTANU**

ZAVRŠNI RAD

ZAGREB, 2023.

ZDRAVSTVENO VELEUČILIŠTE

STUDIJSKESTRINSTVA



**POJAVNOST HILOTORAKSA I SESTRINSKE INTERVENCIJE ZA
PEDIJATRIJSKE PACIJENTE NAKON OPERACIJE PO FONTANU**

ZAVRŠNI RAD

STUDENT:

RUŽA STANIĆ

MENTOR:

doc. dr. sc. ADRIANO FRIGANOVIĆ, mag.med. techn.

ZAGREB, 2023.

SADRŽAJ

1. UVOD	1
2. OPERACIJA PO FONTANU.....	2
2.1. POVIJEST	3
2.2. KLINIČKA SLIKA I TIJEK BOLESTI	4
2.3. DIJAGNOSTIČKE PRETRAGE.....	4
2.4. KARDIOKIRURŠKO/INTERVENCIJSKO LIJEČENJE	5
3. HILOTORAKS.....	6
3.1. POVEZANOST LIMFNOG SUSTAVA I RAZVOJA HILOTORAKSA	6
3.2. DIJAGNOSTIKA I SIMPTOMI.....	9
3.3. ETIOLOGIJA I ČIMBENICI RIZIKA	10
3.4. LIJEČENJE	11
4. POSLIJOPERACIJSKE SESTRINSKE INTERVENCIJE.....	14
4.1. TRANSPORT PACIJENTA IZ OPERACIJSKE SALE U JEDINICU INTENZIVNE SKRBI	15
4.2. PROCJENA PACIJENTA.....	16
4.2.1. Krvni tlak	16
4.2.2. Središnji venski tlak	17
4.2.3. Plućni arterijski tlak.....	17
4.2.4. Elektrokardiogram.....	17
4.2.5. Periferna saturacija krvi kisikom	18
4.2.6. Procjena izlučivanja urina	18
4.2.7. Ehokardiografija	18
4.2.8. Radiografija prsnog koša	19
4.3. VOLUMNA NADOMJESNA TERAPIJA	19
4.4. TAMPONADA SRCA.....	20
4.5. DRENAŽA PRSNOG KOŠA	21
4.6. NISKI SRČANI MINUTNI VOLUMEN.....	21
4.7. PRAĆENJE RESPIRACIJE	23
4.7.1. Skrb na mehaničkoj ventilaciji.....	24
4.7.2. Ekstubacija.....	24
4.8. POSTOPERATIVNA SKRB VEZANA UZ HIPOKSEMIJU.....	25
5. ZAKLJUČAK.....	26
6. LITERATURA	27

SAŽETAK

Operacija po Fontanu provodi se kako bi se smanjilo volumno opterećenje jedne klijetke usmjeravanjem sistemskog venskog povratka iz gornjeg dijela tijela izravno u pluća preko gornje kavopulmonalne veze. Skrb pacijenta nakon operacije po Fontanu je vrlo kompleksa, stoga je vrlo važno poznavati komplikacije koje se mogu javiti u postoperacijskom periodu. Univentrikularni postupci palijacije pridonose povećanju središnjeg venskog tlaka, a pretpostavlja se da je stopa hiloraksa veća nakon operacija vezanih uz palijaciju jedne klijetke. Prilikom povećanja središnjeg venskog tlaka dolazi do povećane proizvodnje limfe, određeni pacijenti neće moći ukloniti višak limfe u vensku cirkulaciju te će nastati hiloraks.

Hiloraks je nakupljanje limfne tekućine unutar pleuralnog prostora. Najčešći uzrok u pedijatrijskoj populaciji je postoperativni hiloraks, rjeđi je kongenitalni ili zbog limfne malformacije. Smrtnost od hiloraksa je i dalje visoka, iz toga razloga je važno na vrijeme prepoznati simptome i znakove hiloraksa. Prvi znak razvoja postoperativnog hiloraksa je mliječna pleuralna tekućina u drenažnoj cijevi. Hiloraks se može liječiti na tri načina: postavljanjem drenaže, nekirurškim metodama i kirurškim metodama. Najčešće se uz drenažu primjenjuje neinvazivna modifikacija prehrane. Glavni cilj nutricionističke terapije je smanjenje proizvodnje limfe kako bi se ograničio njezin protok kroz torakalni kanal, a posljedično dovodi do minimaliziranja venskog curenja.

Intervencije koje medicinska sestra provodi vezane su uz praćenje pacijenta po prijemu u jedinicu intenzivne skrbi. Učinkovita postoperativna njega uključuje: kontinuirano praćenje vitalnih funkcija, praćenje funkcioniranja pluća i drugih organa. Ključno je brzo poduzeti korektivne mjere za vraćanje normalnih funkcija koje su odstupale od normale. U skrbi pacijenta koji je razvio hiloraks važno je kontinuirano pratiti unos i iznos tekućine, osobito pratiti drenažni sadržaj te pratiti primjenu prehrane.

KLJUČNE RIJEČI: operacija po Fontanu, hiloraks, medicinska sestra, skrb.

1. UVOD

Samo 1-2% od svih prirođenih srčanih grešaka je povezano sa srcem koji ima samo jednu funkcionalnu klijetku. Bez kardiokirurške intervencije prognoza je u dječjoj dobi vrlo loša. Iako postoji vrlo mali broj pacijenata koji s dobro balansiranom cirkulacijom dožive odraslu dob s podnošljivim funkcionalnim kapacitetom. Fiziologija u djece je pod utjecajem niza čimbenika, neki od njih su: opstrukcija izlaznog trakta prema sustavnoj cirkulaciji, anomalija plućnih vena i funkcija atrioventrikularnih zalistaka. Liječenje obuhvaća nekoliko stupnjeva operacija koji vode prema takozvanoj Fontanovoj cirkulaciji. Kongenitalni srčani defekti koji se mogu liječiti palijativno su: *double inlet left ventricle*, sindrom hipoplastičnog lijevog srca, trikuspidalna atrezija, sindrom hipoplastičnog desnog srca i drugi rijetki sindromni defekti (1).

Prvi puta se klinička primjena kompletnog premoštenja desne klijetke spominje 1972. godine od strane Fontan-a i Baudet-a, koji su izveli palijaciju trikuspidalne atrezije 1968. godine. Od originalne operacije napravljeno je nekoliko modifikacija kako bi se potpuno odvojila arterijska i venska cirkulacija na način da se krv iz kardinalnog venskog sustava usmjeri u pluća, a da se prije toga ne ulazi u srce, a jedina klijetka preuzima funkciju sistemske cirkulacije (1).

Hilotoraks se javlja kao specifičan oblik pleuralnog izljeva, u pleuralnom prostoru nalazi se hillozni sadržaj mliječnog izgleda, ukazuje na nedovoljno dreniranje tekućine i na disfunkcionalnost limfnog sustava. Hillozni izljev sadrži visok udio triglicerida, posljedica je oštećenja torakalnog voda (lat. *ductus thoracicus*) (2).

Medicinske sestre u jedinicama intenzivne skrbi koje se skrbe o pacijentima nakon operacije po Fontanu moraju razumjeti anamnezu, čimbenike rizika i postoperativnu fiziologiju kako bi se na vrijeme mogli uočiti postoperativni problemi koji se mogu javiti u postoperativnom periodu (3).

U ovome radu opisati ću operaciju po Fontanu, hilotoraks te zdravstvenu skrb pacijenta s hilotoraksom.

2. OPERACIJA PO FONTANU

Pacijenti s anomalijom jedne klijetke i opstrukcijom plućnog krvotoka primaju palijaciju u razdoblju novorođenčadi sa sistemskim shantom za plućnu arteriju. Pacijenti koji imaju anatomiju jedne klijetke bez sistemske ili plućne opstrukcije odljeva mogu imati prekomjernu plućnu cirkulaciju i zahtijevaju podvezivanje plućne arterije kako bi se zaštitila plućna vaskulatura od pretjeranog protoka krvi i optimizirao sistemski izlaz. Pacijenti koji odražavaju uravnoteženu cirkulaciju s odgovarajućim plućnim i sustavnim protokom krvi u ranom djetinjstvu pošteđeni su od neonatalne operacije. Početno ublažavanje im započinje tokom faze 2, a to može biti dvosmjerni Glenn ili hemi-Fontan postupak. To su različiti zahvati, no postoperativna fiziologija je gotovo identična. Dvosmjerni Glennov shunt je anastomoza gornje šuplje vene na plućnu arteriju s kraja na bok. Hemi-Fontan postupak odražava nativnu gornju šuplju venu do spoja desnog atrija i predstavlja anastomozu ovog ušća u granu plućne arterije pomoću homografa za preusmjeravanje protoka gornje šuplje vene u plućnu arteriju. Glavni cilj je smanjiti volumno opterećenje jedne klijetke usmjeravanjem sistemskog venskog povratak iz gornjeg dijela tijela izravno u pluća preko gornje kavopulmonalne veze. Smanjeno volumno opterećenje postiže se dvosmjernim Glennovim postupkom koji poboljšava dijasoličku funkciju i smanjuje debljinu stijenke ventrikula tokom Fontanovog postupka (3).

"Univentrikularno srce" opisuje različite malformacije koje uključuju samo jednu funkcionalnu klijetku, ili lijevu ili desnu (ili morfološki nedefiniranu), klijetke nema ili je hipoplastična te nije moguća korekcija obje klijetke (1).

Većina prirođenih srčanih grešaka opisuju se kao:

- Atrijski septalni defekt (ASD), ventrikularni septalni defekt (VSD), atrioventrikularni septalni defekt (AVSD), perzistirajući arterijski vod- botallov vod (PDA)
- Aortalna stenoza (AS)
- Pulmonalna stenoza, pulmonalna atrezija
- Anomalije luka aorte, hipoplazija
- Malpozicija velikih arterija
- Atrioventrikularna valvularna stenoza, regurgitacija (1).

Slobodan (nerestriktivan) protok krvi kroz pluća povezana je s rizikom od nastanka plućne hipertenzije i srčane insuficijencije ako se na vrijeme ne izvede operacija. Ako se na

vrijeme napravi sužavanje plućne arterije, sprječava se razvoj plućne hipertenzije, no ako se napravi presnažno može doći do plućne oligurije i pojačane cijanoze, a ako je prelabavo može se razviti plućna vaskularna bolest. Potrebno je naglasiti da je kod univentrikularnog srca teško uspostaviti plućnu normotenziju koje je nužno za premoštenje desne klijetke. Opstrukcija protoka krvi kroz pluća ponekad ne utječe na protok kroz pluća, a ponekad dovodi do ekstremne cijanoze i razvoja plućne vaskularne bolesti (1).

Ishodi djece s funkcionalnom jednom klijetkom značajno su se poboljšali posljednjih godina, s postupnim palijativnim postupcima koji su modificirali Fontanovu operaciju. Unatoč poboljšanju ishoda, morbiditet povezan s operacijom po Fontanu je i dalje problem. Dugotrajni pleuralni izljevi su problematične komplikacije nakon Fontanovih postupaka. Pleuralni izljevi nakon Fontana povećavaju duljinu boravka u bolnici i rizik od infekcije te zahtijevaju dodatne postoperativne postupke (4).

2.1. POVIJEST

Godine 1971. Fontan je opisao pacijenta s trikuspidalnom atrezijom koji je bio podvrgnut postupku razdvajanja plućnog i sistemskog krvotoka. Ukazao je da je ovaj postupak prvi puta izveden 1968. godine, postupak se primjenjivao kod dobro razvijenog djeteta bez dokaza o plućnoj hipertenziji. Kirurški zahvat koji je opisao bio je anastomoza gornje šuplje vene na desnu plućni arteriju i odvojena anastomozom između desnog atrija i proksimalnog kraja lijeve plućne arterije. Postupak je osmišljen kako bi se koristila pulsacija iz desnog atrija za usmjeravanje krvi iz donje šuplje vene u lijevu plućnu arteriju. Nakon nekoliko godina, uočeno je da pulsacija atrija ne pridonosi plućnom krvotoku. Izloženost povišenom tlaku u desnom atriju mogu biti štetni za plućni venski povrat. Zbog ove činjenice i fiziologije, komplikacije poput atrijskih aritmija bile su uobičajene nakon Fontana. Fenestracija Fontana prvi puta je opisana 1990.-tih, to je otvor koji se stvara između Fontanskog puta i lijeve strane srca. Ova tehnika se koristi za dekompresiju visokog tlaka kako bi se povećao srčani minutni volumen srca u ranom postoperativnom razdoblju. Utvrđeno je da se stvaranje otvora kod Fontana, kod pacijenta u visokom riziku povezuje s niskom smrtnošću, te je uočena manja učestalost pleuralnog izljeva i kraća hospitalizacija (3).

2.2. KLINIČKA SLIKA I TIJEK BOLESTI

Ovisno o količini pulmonalnog protoka, prisutnosti ili odsutnosti plućne vaskularne bolesti i ventrikularnoj funkciji ovisiti će i klinička slika. Kod pacijenata se očituju različiti simptomi cijanoze i/ili srčane insuficijencije. Bez provođenja Fontanove operacije kod svih pacijenata je prisutna cijanoza. Zasićenost krvi kisikom varira od 75-85%, vrlo rijetko je 90%, ovisno o hemodinamskim odnosima i opterećenjima. Kod univentrikularnog srca dolazi do kroničnog sustavnog i pulmonalnog opterećenja volumenom, što uzrokuje srčanu insuficijenciju u ranoj dobi. Vrlo rijetko se događa da je hemodinamika izbalansirana i da ne dolazi do ventrikularnih disfunkcija. Medicinska sestra kontrolira određene parametre, a to su: predopterećenje, parametre za opterećenje, atrioventrikularne zalistke, funkciju ventrikula, sindrom gubitka bjelančevina, pojavu hepatopatije, fistule (1).

2.3. DIJAGNOSTIČKE PRETRAGE

Prije operacijskog postupka potrebe su određene pretrage i procjene od strane iskusnih kardiologa. Provode se laboratorijske pretrage kao što su: krvna slika, pokazatelji bubrežne funkcije, albumini, elektroliti i jetrene funkcije. Elektrokardiogram za prikaz srčanog ritma, ako su prisutne nepravilnosti potrebno je učiniti: 24 sati elektrokardiogram i ergospiometriju. Radiogram srca i pluća s procjenom veličine srca (1).

Ehokardiografija omogućuje uvid o anatomiji i funkciji tokom vremena. Tokom ultrazvuka procjenjuje se: položaj abdominalnog i atrijskog situsa, pozicije srca u toraksu, morfološke i hemodinamske informacije o svakom dijelu srca, viscero-atrijska, atrioventrikularna i ventrikulo-arterijska konekcija. Magnetna rezonancija prikazuje ekstrakardijalne anatomije, uključujući veno-arterijske i ventrikuloarterijske spojeve. Kateterizacija srca provodi se kada je potrebno procijeniti hemodinamske parametre, osobito pulmonalni arterijski tlak, pulmonalni vaskularni otpor (teško ga je očitati kod univentrikularnog srca), transpulmonalni gradijent. A indicirana je kod: atrijske aritmije, neobjašnjive retencije tekućine, intolerancije napora ili umora izvan napora, kod cijanoze ili hemoptoe (1).

2.4. KARDIOKIRURŠKO/INTERVENCIJSKO LIJEČENJE

Primjenjivanje kardiokirurškog liječenja potrebno je procijeniti na temelju određenih kriterija. Indikacije za operaciju su: pacijenti sa zadovoljenim selektivnim kriterijima nakon evaluacije, pacijenti s povećanim protokom kroz pluća, pacijenti s teškom cijanozom. Kod pacijenata s teškom cijanozom i niskim pulmonalnim vaskularnim otporom provodi se kavopulmonalni spoj (Glenn). Prečeste operacije mogu utjecati na ograničavajući čimbenik za transplantaciju srca ako će biti potrebna u budućnosti (1).

Univentrikularni postupci palijacije pridonose povećanju središnjeg venskog tlaka, a pretpostavlja se da je stopa hilotoraksa veća nakon operacija vezanih uz palijaciju jedne klijetke. Poboljšana slika limfne cirkulacije daje bolji uvid u limfnu cirkulaciju kod Fontan cirkulacije.

Zbog povećanog središnjeg venskog tlaka proizvodnja limfe u jetri je znatno povećana, a kod nekih pacijenata limfna cirkulacija možda neće uspjeti odvesti višak limfe nazad u vensku cirkulaciju. Kod pacijenata se može javiti hilotoraks vrlo rano nakon operacije po Fontanu, osim toga mogu se javiti enteropatije s gubitkom proteina i plastičnog bronhitisa u kasnijoj fazi. Izravne kirurške ozljede torakalnog duktusa mogu uzrokovati postoperativni hilotoraks, no najčešća je nakon sternotomije (5).

Kod Fontanove cirkulacije plućni krvotok je izuzetno osjetljiv na promjene intratorakalnog tlaka. Odsutnost negativnog inspiracijskog tlaka tijekom produljene ventilacije može smanjiti plućni protok krvi i srčani minutni volumen, ali može doprinijeti razvoju zatajenja venskog sustava, povećavajući volumen izljeva i otežavajući pražnjenje torakalnog duktusa. Smatra se da su žile u ovih pacijenta morfološki i funkcionalno promijenjene dodatno povećavajući tendenciju razvoja izljeva. Kod ventilacije pacijenta koji imaju izljeve i limfne komplikacije potrebno je razmotriti konzervativnije postavke respiratora ili ako je moguće primijeniti ranu ekstubaciju kada je moguća (6).

3. HILOTORAKS

Limfne anomalije su globalno rijetke u novorođenčadi i djece, ali kod određenih slučajeva može dovesti do značajnog morbiditeta i mortaliteta. Hilozni izljevi se mogu javiti u toraksu, abdomenu, perikardu ili urinarnom traktu (7).

Hilotoraks je nakupljanje limfne tekućine unutar pleuralnog prostora. Najčešći uzrok u pedijatrijskoj populaciji je postoperativni hilotoraks, rjeđi je kongenitalni ili zbog limfne malformacije. Incidencija nakon kongenitalne operacije srca varira od 0,25% do 9,2%. Gubitak limfne tekućine drenažom može dovesti do nutritivnog gubitka, gubitka tekućine i elektrolita, hipolipemije i limfocitopenije T stanica. Hilotoraks je povezan s rizikom od produljene mehaničke ventilacije, produljenog trajanja boravka u jedinici intenzivnog liječenja i samog boravka u bolnici, povećan je rizik od bolničke smrtnosti i veći su troškovi liječenja (8).

Morbiditet i mortalitet od postoperativnog hilotoraksa je i dalje visok. Standardne terapije često su neučinkovite, i/ili imaju značajne neželjene nuspojave (npr. uklanjanje masnoća iz prehrane tokom ključnih faza rasta u djetinjstvu, korištenje potpune parenteralne prehrane i slično) (9).

Istraživanje provedeno od Lo Rito i suradnika (10) ukazuje da pacijenti vrlo brzo mogu nakon operacije po Fontanu razviti hilotoraks. Studija ukazuje lošije 10-godišnje preživljenje za pacijente koji su imali hilotoraks u ranoj postoperativnoj fazi nakon operacije po Fontanu, samim time im je bio povećan rizik od smrti, transplantacije, ponovne operacije i enteropatije s gubitkom proteina (11).

3.1. POVEZANOST LIMFNOG SUSTAVA I RAZVOJA HILOTORAKSA

Limfni sustav (lat. *systema lymphoidemum*) je usko vezan s kardiovaskularnim sustavom. Limfne žile u organizmu prikupljaju višak krvne plazme koja zaostaje tokom kapilarne filtracije u međustaničnom prostoru, zatim je vraća u sustav cirkulacije. Osim toga uloga limfnog sustava je i imunološki sustav. Sastoji se od limfnih žila i limfnih organa, u žilama teče limfa u smjeru poput krvi u venama, od periferije prema srcu. Limfa se sastoji od mnogo bijelih krvnih stanica i limfocita što je povezano s imunološkim sustavom. Kao i kod vena, limfne žile se spajaju i grade dva limfna voda (lat. *ductus thoracicus* i *ductus lymphaticus*

dexter), završavaju na način da se ulijevaju u desni i lijevi venski kut koji se nalazi na području spoja potključne vene (lat. *v. subclavia*) i unutrašnje jungularne vene (lat. *v. jugularis interna*) (12).

Limfne žile dijele na limfne kapilare, velike limfne vodove i limfne žile. Svrha im je dovesti limfu od međustaničnog prostora prema srcu. One tvore međusobne anastomoze i tvore limfnu mrežu u cijelom tijelu. Kreću od međustaničnog prostora i međusobno se spajaju u vodove koji se ulijevaju u dva venska kuta. Limfne žile su vrlo slične venama, imaju duboke i površinske tokove i niz zalistaka (12). Limfne žile mogu iz tkivnih prostora ukloniti bjelančevine i krupne čestice koje se ne mogu ukloniti apsorpcijom iz kapilare. Vrlo je važno vraćanje bjelančevina iz međustaničnog prostora u krv, bez ove funkcije, čovjek bi umro za oko 24 sata (13). Limfne žile su slijepo jednosmjerne apsorpcijske žile koje prenose intersticijsku tekućinu, imunološke stanice i makromolekule od limfnih čvorova i natrag u krvotok. Limfne žile nalaze se u gotovo svakom vaskulariziranom tkivu osim u neuralnom tkivu i koštanoj srži. Limfne kapilare konvergiraju u veće sabirne žile koje dreniraju preko limfnih čvorova, otvarajući se na kraju u torakalni kanal i desno limfno stablo koje se otvara u vensku cirkulaciju.

Većina tekućine se filtrira iz arterijskih dijelova krvnih kapilara i teče između stanica sve dok se ne reapsorbira u venske dijelove krvnih kapilara. Gotovo desetina tekućine ulazi u limfne kapilare i vraća u krv limfnim sustavom, a ne venskim. Tokom dana normalno je da se stvori oko 2-3 L/dan limfe. Ova tekućina je važna jer se tvari velike molekularne mase ne može apsorbirati na drugi način. Limfne kapilare mogu ući gotovo neometano u sva područja, iz razloga što imaju posebnu građu. Epitelne stanice limfnih kapilara pričvršćene su sidrenim nitima za okolno tkivo. Na područjima gdje se endotelne stanice dodiruju, rub jedne endotelne stanice preklapa rub druge stanice. Na mjestima gdje se preklapaju se slobodno otvara i izgleda kao maleni zalistak koji se otvara prema unutrašnjosti, omogućuje ulaz u limfnu kapilaru, te sprječava vraćanje tekućine. S obzirom da limfa nastaje od međustanične tekućine te ulazi u limfne žile, njen sastav je jednak sastavu međustanične tekućine (13). Vezane su čvrstim spojevima, tokom širenja limfnih žila spojevi se mogu otvoriti i omogućiti tekućini izlaz iz intersticija u limfne žile, a tokom kompresije se mogu zatvoriti i smanjiti protok limfe u intersticij. Ako se limfni tlak poveća, aktivirati će se sigurnosna funkcija i sustav će reagirati povećanjem količine limfne. Na taj način sustav funkcionira kao spremnik, "štiteći srce koje slabi" od preopterećenja volumenom (9).

Tokom jednog sata kod osobe koja miruje kroz torakalni vod protekne oko 100 ml limfe, a približno 20 ml se ulijeva svaki satu cirkulacijski sustav. Na protok limfe utjecati će tlak

međustanične tekućine. Normalan protok limfe je mali pri tlakovima međustanične tekućine koji su negativniji od -0,8 kPa. Prilikom povišenja tlaka na 0 kPa (atmosferski tlak), protok će se povećati za 20 puta. Ako limfne žile funkcioniraju normalno, na njih će utjecati svaki čimbenik koji povisuje tlak međustanične tekućine te će se povisiti i protok limfe. Čimbenici koji mogu utjecati su: sniženi koloidno-osmotski tlak plazme, povišeni kapilarni hidrostatski tlak, povišeni koloidno osmotski tlak međustanične tekućine i povećana propusnost kapilara. Svaki od navedenih čimbenika utječe na ravnotežu gibanja tekućine kroz membranu. Ako se međustanični tlak poveća za desetinku kPa od atmosferskog tlaka, limfni protok prestaje se povećavati (13).

S obzirom na blizinu limfnih žila srčanim strukturama kojima se manipulira tokom kardiokirurških operacija može doći to traume. Nakon kongenitalnih operacija srca često je prisutan abnormalno visok venski tlak. Komplikacije koje se mogu javiti su vezane uz izljeve, hilotoraks, bronhitis, gubitak proteina (9).

Kod zatajenja desne strane srca, kao što se može uočiti nakon operacije po Glennu ili po Fontanu, pluća su izložena višim tlakom koji se stvara od strane limfe. U zdravim plućima, i plućni arterijski tlak i plućni kapilarni tlak viši su od središnjeg venskog tlaka što dovodi do normalne reapsorpcije tekućine. Nakon gornje kavopulmonalne anastomoze, plućni intersticij je pod utjecajem normalnog hidrostatskog tlaka, jer se više od 80% ukupnog plućnog arterijskog protoka vraća u srce plućni venama. No, postoji sklonost prema nakupljanju tekućine u plućima, s obzirom da limfna cirkulacija teče brže pod višim tlakom u usporedbi s normalnim. Povećanjem otpora limfnoj drenaži rezultira prijanjanjem limfnih endotelnih stanica i limfe jer se ne može učinkovito ukloniti iz intersticija. Za razliku od plućnog edema do kojega dolazi zbog povećanog pritiska plućnih kapilara zbog zatajenja lijeve strane srca (9).

Kako bi medicinska sestra razumjela hilotoraks, mora poznavati probavu i apsorpciju prehrambenih masti koji su ključni za liječenje ovog stanja. Masne kiseline malog i srednjeg lanca razgrađuju se u crijevnim enzimima u slobodne masne kiseline. Nakon toga se apsorbiraju u portalnu cirkulaciju. Dugolančane masne kiseline tretiraju se drugačije. Ne mogu se razgraditi te se stapaju s lipidima (fosfolipidima, kolesterolom i kolesterolom) kako bi formirali hilomikrone. Hilomikroni se apsorbiraju u limfne kanale tankog crijeva i formiraju limfu (14).

3.2. DIJAGNOSTIKA I SIMPTOMI

Hilotoraks je relativno rijedak uzrok pluralnog izljeva u djece. Godišnja incidencija hilotoraksa je 14 slučajeva na 100 000 djece u Europi. Uzroci mogu biti stečeni ili kongenitalni. Limfna tekućina relativno često nastaje zbog oštećenja prsnog kanala ili velike limfne žile. Uobičajeno je da se više nakuplja na desnoj strani prsa.

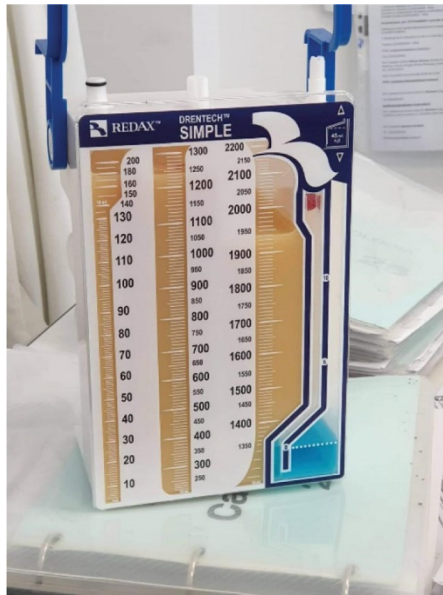
Prvi znak razvoja postoperativnog hilotoraksa koji medicinska sestra uočava je mliječna pleuralna tekućina u drenažnoj cijevi. Ponekad je hilotoraks serozan, krvav ili sukrvav. Može se razviti od 1. dana do 24. dana nakon operacije, te može biti jednostrana ili obostrana. Kod pacijenata koji gladuju postoperativno izljevi mogu izgledati ozbiljno (14).

Dijagnoza pleuralnog ozljeda započinje slikovnim pretragama. Ultrazvuk se najčešće koristi u dijagnostici zbog pristupačnosti i neinvazivnosti. No, može se koristiti i rendgenski snimak ili kompjuterizirana tomografija prsnog koša. Kako bi se identificirao sadržaj pleuralne tekućine, šalje se uzorak na dijagnostiku, ako je razina triglicerida veća od 110 mg/dl potvrđuje se dijagnoza hilotoraksa (2). Loša enteralna prehrana u vrijeme dijagnosticiranja može utjecati na smanjenje razine hilomirkona i triglicerida u pleuralnoj tekućini (8).

Kod pacijenata se javlja tahipneja, dispneja, bol u prsima, jak kašalj. Kongenitalni hilotoraks se manifestira općim oticanjem, simptomima respiratornog zatajenja ili zatajenjem srca. Može uzrokovati niz komplikacija opasnih po život, može dovesti do elektrolitske neravnoteže (hiponatremije, hipoproteinemije, hipoalbuminemije), rekurentnih infekcija donjih respiratornih puteva ili do poremećaja zgrušavanja. Pothranjenost uzrokovana hilotoraksom može dovesti do inhibicije rasta djece i pogodovati razvoju oportunističkih infekcija (2).

Dijagnostika koja se provodi:

- Elektroliti u serumu, razina albumina u serumu, kompletna krvna slika
- Limfangiografija korisna je za proučavanje anatomije torakalnog duktusa koju je potrebno definirati prije operacije ili kada mjesto curenja nije klinički vidljivo
- Analiza pleuralne tekućine na trigliceride pomaže za postavljanje dijagnoze (15).



Slika 1. Prikaz hloznog izljeva

Preuzeto sa: <https://thoracickey.com/chylothorax-associated-with-indolent-follicular-lymphoma/>, pristupljeno 15.11.2022.

3.3. ETIOLOGIJA I ČIMBENICI RIZIKA

Postoperativne komplikacije koje dovode do hilotoraksa uzrokuju: oštećenja prsnog koša tijekom kaniliranja gornje šuplje vene tijekom postavljanja kardiopulmonalne prenosnice, kirurške traume torakalnog kanala i/ili prekida pomoćnih limfnih žila tijekom disekcije, povećanog središnjeg venskog tlaka (prekomjerni limfni tlak) nakon djelomične ili potpune kavo-pulmonalne anastomoze i razvoja središnje venske tromboze. Čimbenici rizika uključuju vrste postupaka i njegovu složenost, mala težina i visina, trajanje kardiopulmonalne prenosnice, prisutnost Downovog sindroma, Turnerovog sindroma. Disfunkcija desne klijetke nakon potpune korekcije Fallotove tetralogije predisponira rizik za hilotoraks povećanjem centralnog venskog tlaka. Pacijenti nakon Fontanovog zahvata i transplantiranim srcem izloženi su najvećem riziku. Važan utjecaj na razvoj hilotoraksa ima i sekundarno zatvaranje prsnog koša. Novorođenčad ima sedam puta veću vjerojatnost da će razviti hilotoraks u usporedbi s adolescentima (14).

3.4. LIJEČENJE

Konzervativno liječenje se najčešće primjenjuje s obzirom da se torakalni kanal zatvara spontano u gotovo 50% slučajeva. Potrebno je imati drenažu hiloraksa. Nova proizvodnja limfe smanjuje se potpunom parenteralnom prehranom (tokom 48-72 sata) ili ograničenim unosom masti na usta s dodatkom triglicerida srednjeg lanca (15).

Obuhvaća tri načina:

- Ublažavanje respiratornih simptoma drenažom i postavljanjem drena
- Nekirurško liječenje (uspješno u 80% slučajeva)
- Kirurško liječenje (potrebno kod 5% slučajeva) (8).

Indikacije za operaciju obuhvaćaju: više od 1 litre tokom 5 dana ili prisutnost curenja više od 2 tjedna unatoč konzervativnom liječenju, nutritivne ili metaboličke komplikacije te fibrinske ugruške (15).

Liječenje hiloraksa započinje neinvazivnim metodama koje obuhvaćaju modifikaciju prehrane i farmakoterapiju. Glavni cilj nutricionističke terapije je smanjenje proizvodnje limfe kako bi se ograničio njezin protok kroz torakalni kanal, a posljedično dovodi do minimaliziranja venskog curenja (2). Prema Rocha's i suradnicima (16) u pristupu liječenja posttraumatskog hiloraksa, asimptomatski pacijenti s malim izljevima mogu se liječiti mirovanjem crijeva i parenteralnom prehranom ili određenim nutritivnim mjerama. Nutritivne mjere uključuju prehranu s niskim udjelom masti obogaćene trigliceridima srednjeg lanca (MCT) ili modificirano majčino mlijeko s 3g/kg/tjedno lipida plus vitamini topivi u mastima. Izljeve srednjeg ili velikog volumena u simptomatskih pacijenta s respiratornim poremećajima preporučava se liječenje totalnom parenteralnom prehranom i mirovanje crijeva do oskudne drenaže (<2ml/kg/dan). Nakon toga može se započeti prehrana s niskim udjelom masti (16).

Očekuje se da će dijetalna restrikcija s dugolančanim trigliceridima (LCT) smanjiti istjecanje hilusa. Koriste se formule bez masti ili s niskim udjelom masti obogaćene trigliceridima srednjeg lanca (MCT). Danas postoji sve više dokaza da je majčino mlijeko s modificiranom masnoćom također učinkovito u liječenju hiloraksa, no problem je slabo dobivanje na tjelesnoj težini dojenčadi na dijeti s malo dugolančanih triglicerida (8).

Pacijenti koji odgovaraju na terapiju, drenaža bi se trebala smanjiti na <10ml/kg/dan u prvom tjednu i na manje, ili prestati curiti do drugog tjedna. Preporučava se duljina liječenja od

4 tjedna s prelaskom na normalnu prehranu unutar 7 dana. Određena istraživanja navode preporuku o bržem prelasku s prehrane sa sniženom razinom dugolančanih triglicerida na normalnu bez ponovne pojave hilotoraksa. Nema značajne razlike u kliničkim ishodima između prehrane obogaćene trigliceridima srednjeg lanca i totalne parenteralne prehrane. Ako se koristi dijeta s malo dugolančanih triglicerida, potrebno je nadoknađivati esencijalne masne kiseline, vitamine topive u mastima, a elemente u tragovima je potrebno pratiti i nadoknaditi prema potrebi. Monogen je nutritivno kompletan, stoga je dodatak elemenata u tragovima, vitamina topivih u mastima i elemenata u tragovima nepotreban (8).

Agresivnija opcija koja se može koristiti je korištenje totalne parenteralne prehrane. Rizici su povezani s potrebom središnjeg venskog pristupa (povećan rizik od infekcije, tromboze, vaskularne ozljede). Prednost je u tome što intravenske lipidne emulzije sadrže esencijalne masne kiseline (8).

Oktreotid je sintetski, dugodjelujući analog somatostatina koji se koristi u liječenju hilotoraksa. Smatra se da smanjuje crijevni protok krvi vazokonstrikcijom, uz smanjenje proizvodnje limfne tekućine. Primjena oktreotida povezana je s nuspojavama kao što su aritmije (produljenje QT intervala), povraćanje, zatvor, proljev, hiperglikemija ili hipoglikemija. Osim toga može doći do prolaznog oštećenja funkcije jetre, malapsorpcije masti, prolaznu hipotireozu i nekrotizirajući enterokolitis (8).

U liječenju se primjenjuje torakocenteza ili drenaža prsnog koša, koja omogućuje brzo uklanjanje tekućine iz pleuralne šupljine, te potvrđuje dijagnozu pleuralnog izljeva. Drenaža prsnog koša održava se kod hilotoraksa koji je praćen respiratornom disfunkcijom i poteškoćama širenja pluća. Drenaža prsnog koša rezultira smanjenjem elektrolita, tekućine, sadržaja proteina, masti, imunoglobulina i limfocita. Ovi gubitci su vrlo opasni za novorođenčad, s obzirom da utječe na imunološki sustav i pridonose razvoju infekcije (2).

Kirurško liječenje smanjuje smrtnost od 10% do 50%. Rana ponovna operacija hilotoraksa može ugroziti anastomozu i stoga se preporučuje konzervativno liječenje u trajanju od dva do četiri tjedna. Rano kirurško liječenje preporučuje se kod male djece s velikim gubicima volumena. Izravno kirurško podvezivanje torakalnog duktusa izvodi se iznad dijafragme između T8 i T12, nakon toga limfa drenira preko limfnih kolaterala i limfo-venskih anastomoza. Izazovno je identificirati torakalni kanal ili mjesto istjecanja. Ako mjesto istjecanja nije identificirano, provodi se masovno podvezivanje torakalnog kanala i tkiva oko njega, aorte. Podvezivanje torakalnog duktusa je u 90% slučajeva uspješno (14).

Interventno radiološko liječenje je još uvijek ograničeno, zbog razvijanja stručnosti područja, stoga se preporučuje kod ponavljajućih slučajeva hilotoraksa. Limfangiografija ocrta torakalni kanal i mjesto curenja. Embolizacija se provodi pomoću mikrokatetera uz korištenje etiodiziranog ulja, endovaskularnih spirala i n-butil cijanoaktilatnog ljepila, samostalno ili u kombinaciji. Nakon uspješne embolizacije prsnog kanala, primijećene su kratkotrajne komplikacije kao što su hipotenzija, plućni edem i rijetko moždani udar. Odgođene komplikacije mogu se manifestirati u obliku kroničnog proljeva i limfedema donjih ekstremiteta (14).

Postoji rizik od razvoja sepse zbog bakteriostatskih svojstava lecitina i masnih kiselina, kao i zbog smanjenja stanične i humoralne imunosti. Postoji povećani gubitak antitrombina i fibrinogena, pri čemu postoji rizik od tromboze. Veliki izljevi kompromitiraju funkciju pluća, što utječe kod pacijenata s fiziologijom jedne klijetke (14).

4. POSLIJOPERACIJSKE SESTRINSKE INTERVENCIJE

Multidisciplinarni pristup tima je ključan za uspješan ishod u postoperativnom liječenju bilo kojeg kardiokirurškog pacijenta, koji je prošao palijativni ili korektivni postupak za urođene srčane mane. Neadekvatna postoperativna skrb može narušiti dobro proveden kirurški postupak i može pridonijeti morbiditetu ili mortalitetu (15).

Učinkovita postoperativna njega uključuje: kontinuirano praćenje vitalnih funkcija, praćenje funkcioniranja pluća i drugih organa poput jetre, bubrega i središnjeg živčanog sustava. Ključno je brzo poduzeti korektivne mjere za vraćanje normalnih funkcija koje su odstupale od normale (15).

Preporučava se u jedinici intenzivne skrbi imati kontrolni popis stavki koje moraju uvijek biti dostupne:

- Centralni dovod kisika, vod za aspiraciju koji je funkcionalan
- Orofaringealni tubus, laringoskop, endotrahealni tubus, pripremljen set za aspiraciju, mehanički ventilator
- Defibrilator s pedijatrijskim pedalama odgovarajuće veličine i monitor za praćenje srčanog ritma
- Ambu torbu s maskama za različite dobne skupine uključujući novorođenčad
- Pripremljen set za pikanje intravenskog pristupa, uključujući i pribor za pikanje centralnog venskog katetera
- Set za torakalnu drenažu
- Pacemaker i kablove za pacemaker
- Spremne perfuzore i infuzomate
- Nazogastične sonde
- Sistem za prikupljanje satne drenaže
- Šprice, skretnice i aspiracijske katetere
- Sve lijekove za hitne slučajeve
- Stetoskop za svakog pojedinačnog pacijenta
- Toplomjer (15).

Neposredno nakon kardiokirurške operacije postoji mogućnost od:

- Nestabilnosti intravaskularnog volumena (npr. zbog gubitka krvi)
- Periferne vazokonstrikcije
- Depresije miokarda (npr. edem miokarda, povećano radno opterećenje)
- Promjene neadekvatno zagrijanih tekućina
- Promijenjena hemodinamika bez prilagodbe na nove uvjete "protoka" (17).

4.1. TRANSPORT PACIJENTA IZ OPERACIJSKE SALE U JEDINICU INTENZIVNE SKRBI

Transport pedijatrijskog kardiokirurškog pacijenta iz operacijske sale u jedinicu intenzivne skrbi je vrlo kritična faza kada može doći do destabilizacije. Problemi koji se mogu javiti su: pomak endotrahealnog tubusa ili intravenskih linija, promjene u brzini protoka infuzije lijeka, hipotermija zbog izloženosti temperature okoline, a sve to može pridonijeti iznenadnom pogoršanju. Prije transporta dijete treba biti hemodinamski stabilno, svi kateteri i cijevi moraju biti zašiveni i pričvršćeni na kožu/krevet. Ako je prisutan endotrahealni tubus, medicinska sestra ga treba adekvatno fiksirati. Tokom transporta medicinska sestra prati arterijski tlak i elektrokardiogram, pulsni oksimetar koji ukazuje na zasićenost krvi kisikom i na perifernu perfuziju. Svi lijekovi koji se koriste prilikom transporta moraju biti na uređajima koji imaju adekvatnu funkciju na baterijama. Osim toga, nadohvat ruke treba biti oprema za reintubaciju i za održavanje života. Jedinica intenzivne skrbi treba biti obaviještena unaprijed o vrsti ventilacije koja će biti potrebna, koji su venski putevi postavljeni i koji lijekovi se primjenjuju (15).

Početna procjena prilikom dolaska pedijatrijskog pacijenta u jedinicu intenzivne skrbi obuhvaća:

1. Detaljnu primopredaju od strane anesteziologa timu na odjelu, što se događalo tokom operacije
2. Fizikalni pregled
3. Procjenu vitalnih funkcija pomoću monitora (krvni tlak, otkucaji srca, srčani ritam, središnji venski tlak, odgovor na predopterećenje i opterećenje, mehanička ventilacija),

4. Promatrajte početnu količinu drenaže u drenovima
5. Koji vazoaktivni lijekovi, sedativi i analgetici su davani posljednji put i koji se primjenjuju kontinuirano
6. Provjerite sve intravenske putove, endotrahealni tubus, elektrode za pacemaker
7. Provjerite reakciju zjenica
8. Provesti ehokardiografiju
9. Radiografija prsnog koša (17).

Tokom primopredaje važno je da medicinska sestra pita o provedenoj operaciji i utjecaju na hemodinamiku, davanje kateholamina, milrinora, o srčanom ritmu i antiaritmici, prisutnosti krvarenja i koagulacije, davanju volumena, potrebi za diureticima, ishemijskom vremenu srca (vrijeme križnog stezanja aorte), trajanju operacije (17).

Nadalje, medicinska sestra provodi fizički pregled, koji je kratak i mora biti objektivno orijentiran na: pokrete prsnog koša (u odnosu na postavke mehaničke ventilacije), perifernu cirkulaciju (vrijeme kapilarnog punjenja, tople ruke i stopala), krvarenje iz drenova (količina i dinamika), prisutnost pulsa (procjena centralnog i perifernog), stupanj budnosti (17).

4.2. PROCJENA PACIJENTA

4.2.1. Krvni tlak

Prilikom procjene krvnog tlaka utvrditi koristi li se invazivno mjerenje krvnog tlaka, ako da je li krivulja točna i dobro očitana. Medicinska sestra procijenjuje je li krvni tlak dovoljan za perfuziju koronarnih arterija, mozga i bubrega. Kako bi se bubrežna perfuzija održala potrebno je održavati srednji arterijski tlak (MAP) najmanje od 40 do 50 i naviše kako bi se održala diureza. Sistolički arterijski tlak daje uvid o ejekcijskoj frakciji srca. Vrlo je važno uočiti na vrijeme promjene tlaka, kako bi se na vrijeme uočile određene komplikacije (kao što su nedostatak tekućine ili tamponada) (17).

4.2.2. Središnji venski tlak

Ovisno o provedenoj operaciji ovisiti će i referentne vrijednosti, najčešća vrijednost je od 6 do 12 mmHg. Procjenjuje se je li kvaliteta mjerenja dobra (odgovarajuća visina, adekvatna krivulja, je li nulirana komorica) (17). Centralna venska linija se može postaviti izravno u desni atrij tokom operacije ili se može uvesti kroz jungularnu ili femoralnu venu. Ključno je kontinuirano održavati linije prohodne, no paziti na prisutnost zraka kako ne bi ušao u sistemsku cirkulaciju (15). Središnji venski tlak se koristi kao marker za promjene u statusu volumena tekućine i srčanog rada (procjenjuje se trend kod svakog pojedinačnog pacijenta). Visoke vrijednosti središnjeg venskog tlaka iznad 14 mmHg mogu biti pokazatelji lošeg srčanog rada, zatajenja srca, tamponade i slično. Dok niske vrijednosti ispod 6 mmHg mogu ukazati na povezanost s arterijskom hipotenzijom zbog nedostatka volumena tekućine (17).

4.2.3. Plućni arterijski tlak

Upotreba transtorakalnog arterijsko plućnog katetera korisno je kod plućne hipertenzije. Koristi se za invazivno mjerenje tlaka u plućnoj arteriji i za određivanje zasićenja krvi (miješane venske saturacije). Iako plućni arterijski tlak odgovara tlaku u plućnoj arteriji, moguće je odrediti venski pritisak. Osim toga može se odrediti predopterećenje prije plućne cirkulacije. Oduzimanjem središnjeg venskog tlaka od plućnog arterijskog tlaka dobiva se transpulmonalni tlak (17).

4.2.4. Elektrokardiogram

Procjenjuje se je li srčani ritam i puls normalan, prisutnost pacemakera, tahikardije, bradikardije, promjena na ST spojnicama. Poseban naglasak je na: sinusni ritam, prisutnosti JET-a (spojnih ektopičnih tahikardija), atrio-ventrikularnih blokova (17).

Pacemaker pruža ponavljajuće električne podražaje srčanom mišiću kako bi kontrolirao otkucaje srca. Može biti privremeni ili trajni. Sastoji se od generatora impulsa i elektroda.

Indikacije za postavljanje mogu biti: poremećaji provođenja, poremećaji brzine ili profilaktički (15).

4.2.5. Periferna saturacija krvi kisikom

Saturacija krvi kisikom (SpO₂) ovisiti će o provedenoj operaciji. Ciljane zasićenosti potrebno je definirati za svakog pojedinog pacijenta, s jedne strane SpO₂ može pružiti dokaz o plućnoj funkciji ili oksigenaciji. Medicinska sestra procjenjuje kvalitetu signala, s obzirom da u određenim slučajevima dolazi do otežane perfuzije periferije te samim time i hladnih ekstremiteta što će utjecati na vrijednosti. Normalna mješovita venska saturacija je za oko 25 do 35% niža od definirane saturacije krvi kisikom (17).

4.2.6. Procjena izlučivanja urina

Određivanje količine i koncentracije urina je od posebne važnosti prilikom procjene kardiovaskularne funkcije. No, s obzirom da se diuretici mogu dati na kraju operacije količina urina u prva 2 sata nakon operacije može varirati. No, neobjašnjivu postoperativnu akutnu oliguriju ili anuriju uz povećanje laktata (normala vrijednost <2mmol/L) treba protumačiti kao mogući pokazatelj cirkulacijske disfunkcije. Oligurija se može pojaviti prije porasta laktata (17).

4.2.7. Ehokardiografija

Uz informacije od anesteziologa brzi postoperativni ultrazvuk ima ključnu ulogu u procjeni kardiovaskularne situacije. Potrebno je procijeniti funkciju desne i lijeve strane srca (kontraktilnost), funkcije valvula, prisutnost opstrukcija, procjene šantova, procjena tlaka desne klijetke, perfuzija u desnom ventrikulu, perikardijalni i pleuralni izljev. Određena pitanja vezana uz hemodinamiku mogu se riješiti pomoću ultrazvuka. Potrebno je pratiti klinički tijek kako bi se uočile iznenadne hemodinamske promjene. Osim toga ključno je definirati ciljeve liječenja unutar tima (17).

4.2.8. Radiografija prsnog koša

Na postoperativnoj rendgenskoj snimci prsnog koša potrebno je opisati sljedeće značajke: položaj unesenih stranih tijela (ako je potrebno ispraviti položaj), silueta srca i medijastinuma (je li povećana, hematom, izljev), dijafragma (je li vidljiva, visina), plućni parenhim (infiltrati, plućni edem, atelektaza), pleuralni prostor (pneumotoraks, izljevi) (17).

Kako bi se održava periferna i centralna opskrba kisika potrebno je osigurati dovoljan minutni volumen srca i adekvatan perfuzijski tlak za organe. Kompenzacija je moguća ako vrijednosti vitalnih funkcija padnu ispod graničnih vrijednosti kratak period, dok dugotrajne ili trajne promjene mogu imati teške posljedice na cerebralnu i koronarnu perfuziju (17).

4.3. VOLUMNA NADOMJESNA TERAPIJA

Optimalni uvjeti predopterećenja volumenom ovise o svakom pojedincu, njihovoj srčanoj mani i ozbiljnosti disfunkcije desnog ili lijevog ventrikula. Uobičajeno je da je prisutno predopterećenje 3 do 6 sati postoperativno. U novorođenčadi i dojenčadi može se volumen procjenjivati pomoću prednje fontanele. Ključno je pratiti unos i iznos tekućina urina i prsne drenaže (15).

Volumen krvi je raspoređen između krvnih žila i srca. Pacijenti obično ne mogu sami reagirati na promjene u statusu volumena. Arterije se opisuju kao prenosioci krvotoka, a venski sustav ima ulogu rezervoara volumena. Volumen krvi je s jedne strane dok je s druge strane tonus krvnih žila vena, samim time dolazi do pozitivnog tlaka koji prevladava u venama. Ovaj tlak raste s povećanjem volumena krvi ili tonusa krvnih žila. Srce prima vensku krv i pumpa je dalje. Srce je u izravnom kontaktu s tlakom koji se odnosi na venski sustav. Ove dvije komponente imaju recipročan učinak jedan na drugoga. Tokom sistole srce se prazni prije ponovnog punjenja u dijasoli, te se time smanjuje središnji venski tlak. Razlika tlakova između tlaka u venama i središnjeg venskog tlaka osigurava snagu za venski povrat. Ako se srčana funkcija pogorša, središnji venski tlak će se povećati, a minutni volumen će se smanjiti. No, ako se poveća venski povrat, doći će do dijasoličkog povećanja ventrikula, opisuje se kao predopterećenje. Središnji venski tlak je produkt dvaju sila: tlaka u venskom sustavu (određen

je volumenom krvi i tonusom krvnih žila) i radom srca. Cilj nadomjesne terapije volumenom je obnoviti intravaskularni volumen i optimizirati srčani minutni volumen (17).

Medicinska sestra mora poznavati različite uzroke postoperativnog gubitka tekućine koji dovode do smanjenja intravaskularnog volumena, a neki od njih su: gubitak krvi, tekućina se pomiče iz intravaskularnog u intersticijski odjeljak, gubitak u treći prostor (izljev, ascites), preraspodjela volumena krvi perifernom vazodilatacijom, promjene temperature. Iz toga je potrebno kontinuirano pratiti i procjenjivati status volumena u postoperativnoj fazi. Simptom koji je najčešći prilikom nedostatka tekućine je arterijska hipotenzija i nizak središnji venski tlak. Može se javiti sinusna tahikardija, ograničena periferna perfuzija (produljeno vrijeme kapilarnog punjenja, mramoriziranost, hladni ekstremiteti), koncentrirani urin (moguća oligurija) (17).

Hipovolemiju je potrebno liječiti nadoknadom tekućine kako bi se povećao intravaskularni volumen. Većinom se koristi krv ili koloid (svježe smrznuta plazma ili 5% albumini) kao tekući bolusi za održavanje. Odabir tekućine ovisiti će o pacijentovom hematokritu, statusu zgrušavanja. Tekućine se daju u dozama od 5-10 ml/kg. Daljnji volumen treba se temeljiti ovisno o hemodinamskom odgovoru na svaki bolus tekućine. Adekvatan odgovor bi trebao biti porast tlaka i pada otkucaja srca s poboljšanjem periferne perfuzije (15).

4.4. TAMPONADA SRCA

Medicinska sestra treba na vrijeme prepoznati krvarenje u medijastinum. Krvarenje u medijastinum kod pedijatrijskog pacijenta nakon operacija na otvorenom srcu može brzo dovesti do pogoršanja hemodinamike te se mora tretirati brzo. Kod malog djeteta tamponada se može javiti već pri povećanju od 10 do 20 ml krvi u medijastinumu. Ovisno o nalazu hematokrita nadoknađuje se transfuzija krvi. Nikada se ne smije dati hladna krv, potrebno je pustiti krv da se zagrije ili ju dati pomoću uređaja za grijanje krvi (15).

Kada je perikard ispunjen tekućinom (najčešće krv, rjeđe limfa ili druga tekućina), dijastoličko punjenje srca vrlo brzo može biti narušeno sa simptomima akutnog zatajenja srca. Kako bi se preveniralo postavljaju se retrosternalno i intraperikardijalno drenovi na kraju operacije. Postoperativno oticanje miokarda može se javiti nakon dugotrajne ishemije ili insuficijencije miokarda u vidu poremećaja punjenja ventrikula (17). Ovo je hitan slučaj i potrebno je sumnjati na njega kada: dođe do pada sistemskog krvnog tlaka uz tahikardiju, nizak

minutni volumen, smanjenje ili prestanak izlučivanja urina. Dolazi do smanjenja ili prestanka drenaže iz prsnog koša koje je prije bilo obilno. Provodi se ehokardiografija koja dokazuje prisutnost tekućine. Strategija "otvorenog prsnog koša" može poboljšati funkciju miokarda dok ne dođe do oporavka. Potrebno je organizirati hitno otvaranje prsnog koša kako bi se uklonio nakupljeni sadržaj (15).

4.5. DRENAŽA PRSNOG KOŠA

Nakon kardiokirurškog zahvata postavljaju se drenovi u: medijastinum, perikard i pleuralnu šupljinu. Višak tekućine otječe u odgovarajuću drenažu koja se primjenjuje. Cilj je ispustiti krv, tekućinu ili zrak. Primjenjuje se niskotlačna aspiracija na svim drenovima koji se postavljaju od 10 do 20 cm stupca vode na bocu za drenažu. Medicinska sestra prati drenažu, njen sadržaj i količinu. Drenove je potrebno redovito "musti" osobito ako su prisutni ugrušci. Ključno je pratiti izlučivanje drenaže kako bi se na vrijeme započelo liječenje. Gubitak krvi veći od 10 ml/kg/h ukazuje na prekomjerno krvarenje, te je potrebno informirati kirurga. Ako se drenovi moraju stegnuti, stezaljke je potrebno ukloniti što je brže moguće (15).

Uklanjanje drenova provodi se uoči prestanak dreniranja, kada su drenovi zgrušani. Tijekom uklanjanja drena ako je moguće medicinska sestra će objasniti pacijentu što će mu se raditi, objasniti da udahne duboko zrak i zadrži. No, ako se uklanja novorođenčadi ili dojenčadi preporučava se na kratko odvojiti ga od mehaničke ventilacije. Zadržavanje daha ili odvajanje od mehaničke ventilacije prevenira ulazak zraka u prsnu šupljinu. Medicinska sestra će prije postupka dati analgetik ili sedativ. Prvo se uklanja perikardijalni dren, zatim medijastinalni. Nakon što se dren izvadi potrebno je mjesto sterilno previti i napraviti rendgensku snimku prsnog koša (15).

4.6. NISKI SRČANI MINUTNI VOLUMEN

Sindrom niskog srčanog minutnog volumena je privremeno stanje neadekvatne tkivne perfuzije koja se javlja zbog disfunkcije miokarda. Medicinske sestre kontinuirano procjenjuju primjerenost srčanog minutnog volumena, usmjerene su na fizičke procjene, procjene vitalnih funkcija i praćenje laboratorijskih nalaza. Nalazi fizikalne procjene koji su u skladu s

neadekvatnim srčanim minutnim volumenom su povezani s odgođenim vremenom ponovnog punjenja kapilara, hladni ekstremiteti, slab puls, slabo izlučivanje urina i preopterećenje tekućine (3). Izlučivanje urina je obično odraz funkcije miokarda, prisutnost oligurije ($<1\text{ml/kg/h}$) u djeteta sugerira stanje niskog srčanog minutnog volumena. Do razvoja metaboličke acidoze dolazi zbog neadekvatne perfuzije tkiva što dovodi do srčane dekompenzacije (15). Vezano uz vitalne funkcije karakterizirani simptom su: tahikardija, hipotenzija, niska zasićenost kisikom. Laboratorijski podatci upućuju na metaboličku acidozu, povišenu razinu laktata, nisku razinu kisika u miješanoj venskoj saturaciji, povišena razina kreatinina u serumu i povišenu razinu jetrenih enzima. Praćenje intrakardijalnog tlaka je vrlo korisno kako bi se mogao izmjeriti transpulmonalni gradijent, za određivanje niskog srčanog minutnog volumena i za ciljanje specifičnih intervencija (3).

Uzroci koji mogu dovesti do niskog srčanog minutnog volumena mogu biti: hipovolemija (gubitak krvi), postoperativna ishemija miokarda, disfunkcija miokarda, povećano preopterećenje, plućna hipertenzija, abnormalnosti vezane uz srčani ritam (bradikardije, tahikardije), poremećaj elektrolita, tamponada, metabolička ili respiratorna acidoza (15).

Brzo i točno dijagnosticiranje i liječenje su ključni kako bi se prevenirale kratkoročne i dugoročne posljedice. Ovi pacijenti su pod visokim rizikom od neuroloških ozljeda i oštećenja uzrokovanih kroničnom cijanozom, hipotenzijom i visokim središnjim venskim tlakom što može utjecati na slabiji cerebralni protok krvi. Glavni cilj postoperativnog zbrinjavanja pacijenta je održavanje niskog transpulmonalnog gradijenta kako bi se omogućio odgovarajući plućni protok krvi i srčani minutni volumen. Ciljani transpulmonalni gradijent u postoperativnom periodu trebao bi biti manji od 7 mmHg (3).

Njega je usmjerena na smanjenje plućnog rezidualnog tlaka. Strategije za smanjenje plućnog rezidualnog tlaka obuhvaćaju izbjegavanje i ispravljanje acidoze, korištenje terapije vezane uz plućne vazodilatatore (kisikom i/ili inhalacijom dušikovim oksidom) i uklanjanje ventilacije s pozitivnim tlakom čim bude moguće. Ventilacija s pozitivnim tlakom sprječava sistemski venski povratak i može povećati plućni rezidualni tlak smanjujući plućni protok krvi. Kada se ventilacija pacijenata održava ili je blizu funkcionalnog kapaciteta plućni rezidualni tlak je najniži. Ako pacijent može spontano disati i održavati kapacitet bez mehaničke podrške, uklanjanje ventilacije s pozitivnim tlakom poboljšati će plućni rezidualni tlak i hemodinamiku. No, ako je potrebno održavati ventilaciju s pozitivnim tlakom i ukloniti pozitivni tlak koji uzrokuje atelektazu, plućni rezidualni tlak će porasti i uzrokovati poremećaj hemodinamike.

Sumnja na trombozu može zahtijevati antikoagulaciju do postavljanja dijagnoze. Nizak srčani minutni volumen i niski atrijski tlakovi s transpulmonalnim gradijentnom manjim od 7mmHg i tlakom u lijevom atriju, tahikardijom i hipotenzijom može ukazivati na smanjenje intravaskularnog volumena i potrebu za nadoknadom volumena. Postoperativno krvarenje, drenaža iz prsnog koša velikog volumena i prekomjerna primjena diuretika mogu pridonijeti hipovolemičnom stanju. Medicinska sestra primjenjuje hitnu nadoknadu volumena kako bi se uspostavio adekvatan srčani minutni volumen s obzirom na to da je plućni protok krvi potpuno pasivan i ne može se pojačati povećanom kontraktilnošću ili otkucajima srca. Nizak srčani minutni volumen i povišeni intrakardijalni tlak s normalnim transpulmonalnim tlakom, hipotenzija, loša periferna perfuzija i tahikardija mogu upućivati na ventrikularnu disfunkciju, tamponadu, aritmije. Ehokardiogram će pomoći prilikom dijagnosticiranja regurgitacije, tamponade i loše sistoličke funkcije. Ako se sumnja na tamponadu, dok kardijalni kirurzi razmatraju sternotomiju uz krevet, medicinska sestra mora osigurati prohodnost prsnog koša "muženjem" drenova i mijenjanjem položaja pacijenta kako bi se utvrdila prohodnost drenaže. Osim toga medicinska sestra mora imati spreme otopine za nadoknadu volumena i lijekove koji se koriste u reanimaciji. Spojna ektopična tahikardija je česta aritmija nakon operacije po Fontanu, uzrokuje atrioventrikularnu dissinkroniju s obzirom da se kontrakcija atrija događa nasuprot zatvorenog atrioventrikularnog zaliska. Gubitak atrioventrikularne sinkronije dovodi do povišenog tlaka lijevog atrija, a srčani minutni volumen pati bez atrijalnog "udarca". Smanjuje se primjena kateholamina, izbjegava se hipertermija, može se primijeniti hlađenje pacijenta na 35°C do 36°C i davanje sedativa kako bi se usporila stopa aritmija i omogućio rad pacemakera. Vazopresin se može koristiti ako je potrebna podrška krvnom tlaku tijekom odvikavanja pacijenta od kateholamina. Primjena antiaritmika najčešće obuhvaća amiodaron (3).

4.7. PRAĆENJE RESPIRACIJE

Medicinska sestra prati brzinu disanja elektronički i ručno. Mehanički ventilatori prate brzinu i tlak te alarmi obavještavaju o prisutnosti apneje. Mjerenje izdahnutog volumena ukazuje kojim volumenom pacijent diše. No, potrebno je osigurati analizu plinova arterijske krvi kako bi se pouzdano mogla procijeniti oksigenacija i ventilacija. Oksigenacija se procjenjuje analizom nalaza plinske arterijske krvi i pulsnom oksimetrijom. Zasićenost kisikom usko je povezano sa zasićenjem izmjerenim u arterijskoj krvi (15). Pulsni oksimetar ovisi o

perifernoj perfuziji. Tokom ventilacije prati se ugljični dioksid na kraju izdisaja koji se mjeri infracrvenom analizom u izdahnutim plinovima. Može odražavati promjene u srčanom minutnom volumenu i protoku krvi kroz pluća (15).

4.7.1. Skrb na mehaničkoj ventilaciji

Sva djeca na mehaničkoj ventilaciji zahtijevaju sedaciju. Time se sprječava nenamjerno pomicanje endotrahealnog tubusa, poboljšava se razmjena plinova i minimalizira se razvoj plućne hipertenzije. Kontinuirano korištenje lijekova koristi se kod djece kako bi se osigurala konstantna razina analgezija uz upotrebu manje količine lijekova (15).

Kriteriji oksigenacije razlikuju se ovisno o prirodi prirođenih srčanih grešaka i kirurškog zahvata. Vrlo često se koristi pozitivan tlak na kraju izdisaja (PEEP) u ventilacijskom krugu koji može biti koristan za održavanje funkcionalnog kapaciteta i za minimaliziranje atelektaza. No, pozitivan tlak na kraju izdisaja treba izbjegavati nakon operacije po Fontanu. Plućna vaskulatura je osjetljiva na promjene parcijalnog tlaka kisika i parcijalnog tlaka ugljikovog dioksida, što može dovesti do arterijske desaturacije i dekompenzacije desne strane srca. Endotrahealni tubusi kod male djece su vrlo mali, iz toga razloga ih je potrebno ovlaživati toplim zrakom kako bi se spriječilo sušenje sekreta i dišnog puta sluznice. Disanje kod dojenčadi ovisi o radu dijafragme, svako oštećenje može dovesti do poremećaja disanja (15).

4.7.2. Ekstubacija

Višednevna mehanička ventilacija je korisna za djecu s velikim shantovima lijevo-desno, kod plućne hipertenzije i male dojenčadi sa složenim operacijskim zahvatom. Samo odvikavanje započinje se korištenjem intermitentne mandatorne ventilacije (IMV). Brzina se smanjuje za 2 do 4 udisaja. Odvikavanje pomoću kontinuiranih pozitivnih tlakova u dišnim putevima (CPAP) potrebno je izbjegavati s obzirom da endotrahealni tubus povećava otpor dišnom putu, radu disanja i umoru. Ako je dijete kratko intubirano, kriteriji za ekstubaciju su: adekvatna razina svijesti, hemodinamska stabilnost s minimalnim medijastinalnim krvarenjem ($<1\text{ml/kg/h}$) te adekvatna periferna perfuzija. Nakon ekstubacije potrebno je dati ovlaženi kisik te nakon 30 min provjeriti oksigenaciju analizom arterijske krvi. Nakon toga primjenjuje se stimulacija fizioterapijom prsnog koša i mobiliziranjem sekreta. Djeca mogu razviti opstrukciju dišnih putova (15).

4.8. POSTOPERATIVNA SKRB VEZANA UZ HIPOKSEMIJU

Normalna postoperativna saturacija kisika u pacijenta nakon Fontana kreće se od 75% do 100%. Hipoksemija u pacijenata nakon Fontana ima 3 glavna uzroka: desaturacija plućnih vena, niska zasićenost kisika miješane venske krvi ili visoki transpulmonalni gradijent. Akutna desaturacija u pacijenta može se liječiti primjenom dušikovog oksida ili 100% udahnutog kisika. Plućna venska desaturacija može biti posljedica niza patologija koje se mogu dijagnosticirati radiografijom prsnog koša, neke od patologija su: pneumotoraks, plućni edem, pleuralni izljev, atelektazu i upalu pluća. Liječenje pneumotoraksa zahtijeva evakuaciju zraka iglom ili postavljanjem drena. Plućni edem se liječi diureticima. Dok atelektaza zahtijeva redovite aspiracije endotrahealnog tubusa. Nepravilno postavljen endotrahealni tubus također može uzrokovati atelektazu, procjenjuje se i repositionira endotrahealni tubus. Nakon provedene ventilacije s pozitivnim tlakom, potičući pacijenta da kašlje i diše pomoću spirometra mogu se spriječiti atelektaze (3).

Prijeoperacijski nalaz plućne venske desaturacije može sugerirati da u liječenju cilj ne treba biti normalna vrijednost zasićenja kisikom. Plućne arteriovenske malformacije ili drugi uzroci plućnih venskih desaturacija dovode do toga da krv zaobilazi kapilare i da se kisik ne vraća u lijevi atrij (3).

5. ZAKLJUČAK

Hilotoraks se najčešće javlja kod pedijatrijske populacije nakon kardiokirurških zahvata. Vrlo je važno na vrijeme prepoznati i tretirati hilotoraks s obzirom da povećava smrtnost i duljinu boravka u bolnici. Medicinska sestra ima ključnu ulogu u skrbi pacijenta nakon operacije po Fontanu, prilikom primitka iz operacijske sale ona će pratiti i evidentirati pacijentove promjene koje se događaju. Prepoznaje komplikacije koje se javljaju kako bi se na vrijeme započelo adekvatno liječenje. U skrbi pacijenta s hilotoraksom ključnu ulogu ima u praćenju drenažnog sadržaja i primjeni adekvatne prehrane ovisno o odredbi liječenja. Iako pojavnost hilotoraksa nije učestala, može se javiti stoga je potrebna edukacija medicinskih sestara i drugog osoblja koja radi s ovom vrstom pacijenata.

6. LITERATURA

1. Malčić I, Šmalcelj A, Anić D, Planinc D. Prirođene srčane greške od dječje do odrasle dobi-smjernice za liječenje odraslih s prirođenim srčanim greškama. Zagreb: Medicinska naklada;2017.
2. Knop K, Kochanowska A, Piasecka Z, Kosieradzka K, Drozd M, Bodajko-Grochowska A. Etiological factors and treatment of chylothorax in paediatric patients - a systematic review. *J Educ Health Sport*. 2022;12(6):205–20.
3. Jones MB. The Fontan Procedure for Single-Ventricle Physiology. *Critical Care Nurse*. 2018;38(1):1–10.
4. Kim G, Ko H, Byun JH, Lee HD, Kim H, Sung SC, i ostali. Risk Factors for Prolonged Pleural Effusion After Extracardiac Fontan Operation. *Pediatr Cardiol*. 2019;40(8):1545–52.
5. Soquet J, Mufti HN, Jones B, Konstantinov IE, Brink J, Brizard CP, i ostali. Patients With Systemic Right Ventricle Are at Higher Risk of Chylothorax After Cavopulmonary Connections. *The Annals of Thoracic Surgery*. 2018;106(5):1414–20.
6. Kelly B, Mohanakumar S, Hjortdal VE. Diagnosis and Management of Lymphatic Disorders in Congenital Heart Disease. *Curr Cardiol Rep*. 2020;22(12):164.
7. Turpin S, Lambert R. Lymphoscintigraphy of Chylous Anomalies: Chylothorax, Chyloperitoneum, Chyluria, and Lymphangiomas—15-Year Experience in a Pediatric Setting and Review of the Literature. *J Nucl Med Technol*. 2018;46(2):123–8.
8. Pooboni S, Patel S, Wheeler S. Chylothorax Post Cardiac Surgery UHL Paediatric Intensive Care Guideline. PICCU&CICU clinical practice group. 2020;4-8.
9. Kreutzer J, Kreutzer C. Lymphodynamics in Congenital Heart Disease. *Journal of the American College of Cardiology*. 2017;69(19):2423–7.
10. Lo Rito M, Al-Radi OO, Saedi A, Kotani Y, Sivarajan VB, Russell JL, i ostali. Chylothorax and pleural effusion in contemporary extracardiac fenestrated Fontan completion. *J Thorac Cardiovasc Surg*. 2018;155:2069-77.

11. Wilder TJ. Predicting Fontan failure: Why a chylothorax matters. *The Journal of Thoracic and Cardiovascular Surgery*. 2018;155(5):2078–9.
12. Rotim K. *Anatomija*. Zagreb: Zdravstveno veleučilište Zagreb;2017.
13. Guyton A, Hall J. *Medicinska fiziologija-udžbenik*, 13. izdanje. Zagreb: Medicinska naklada;2017.
14. Ahmed M. Post-Operative Chylothorax in Children Undergoing Congenital Heart Surgery. *Cureus*. 2021;13(3):2-8.
15. Shah P. *Manual of pediatric cardiac intensive care*. 1st ed. New Delhi: Jaypee Brothers Medical Pub;2013.
16. Rocha G, Arnet V, Soares P, Gomes A.C, Costa S, Guerra P, i suradnici. Chylothorax in the neonate-A stepwise approach algorithm. *Pediatr. Pulmonol*. 2021;56:3093–3105.
17. Klauwer D, Neuhaeuser C, Thul J, Zimmermann R. *A Practical Handbook on Pediatric Cardiac Intensive Care Therapy*. Cham: Springer International Publishing; 2019.