

Zdravstvena njega djeteta s prirođenim srčanim greškama

Bakonji, Margareta

Undergraduate thesis / Završni rad

2023

Degree Grantor / Ustanova koja je dodijelila akademski / stručni stupanj: **University of Applied Health Sciences / Zdravstveno veleučilište**

Permanent link / Trajna poveznica: <https://um.nsk.hr/um:nbn:hr:139:344222>

Rights / Prava: [In copyright](#) / [Zaštićeno autorskim pravom.](#)

Download date / Datum preuzimanja: **2024-12-28**



Repository / Repozitorij:

[Sveznalica](#)



ZDRAVSTVENO VELEUČILIŠTE

STUDIJ SESTRINSTVA



MARGARETA BAKONJI

**ZDRAVSTVENA NJEGA DJETETA S PRIROĐENIM
SRČANIM GREŠKAMA**

ZAVRŠNI RAD

ZAGREB, 2023.

ZDRAVSTVENO VELEUČILIŠTE

STUDIJ SESTRINSTVA



**ZDRAVSTVENA NJEGA DJETETA S PRIROĐENIM
SRČANIM GREŠKAMA**

ZAVRŠNI RAD

STUDENT

Margareta Bakonji

MENTOR

Doc. dr. sc. Adriano Friganović, mag. med. techn.

ZAGREB, 2023.

SADRŽAJ

1. UVOD	1
2. RAZVOJ SRCA	3
2.1. Anatomija zdravog srca	3
2.2. Fiziologija srca	4
2.3. Fetalna cirkulacija.....	4
3. PRIROĐENE SRČANE GREŠKE	6
3.1. Podjela srčanih grešaka prema hemodinamici.....	6
3.2. Prirodene srčane greške bez patološke komunikacije između sistemske i pulmonalne optoka (greške bez šanta)	7
3.2.1. Koarktacija aorte	7
3.2.2. Valvularna aortalna stenoza	8
3.2.3. Pulmonalna stenoza.....	10
3.3. Prirodene srčane greške s lijevo-desnim pretokom	11
3.3.1. Otvoreni Ductus Botalli	12
3.3.2. Atrijski septalni defekt (ASD)	13
3.3.3. Atrioventrikularni septalni defekt (AVSD)	14
3.3.4. Ventrikularni septalni defekt (VSD).....	16
3.4. Prirodene srčane greške s desno-lijevim pretokom (cijanotične srčane greške)	18
3.4.1. Potpuna transpozicija velikih arterija.....	18
3.4.2. Zajedničko arterijsko deblo.....	20
3.4.3. Tetralogija Fallot i pulmonalna atrezija s defektom interventrikularnog septuma .	20
4. DIJAGNOSTIKA PRIROĐENIH SRČANIH GREŠAKA	22
4.1. Prenatalna dijagnostika.....	22
4.2. Postnatalna dijagnostika	23
5. ULOGA MEDICINSKE SESTRE U LIJEČENJU DJECE S PRIROĐENIM SRČANIM GREŠKAMA	24

5.1. Zdravstvena nega djeteta s prirođenom srčanom greškom.....	24
5.2. Edukacija roditelja	26
6. ZAKLJUČAK	27
7. LITERATURA.....	28
8. PRILOZI.....	30

SAŽETAK

U Hrvatskoj se godišnje rodi oko 36 000 živorođene djece, od njih 0,6 do 1% rodi se sa prirođenom srčanom greškom. Razvoj srca izrazito je složen proces koji se odvija kroz nekoliko faza, tijekom fetalnog razdoblja dijete ima fetalni krvotok koji je prilagođen intrauterinom razvoju, nakon rođenja djetetovo se tijelo i svi sustavi naglo moraju prilagoditi samostalnom funkcioniranju. U procesu razvoja djetetova srca, te nakon rođenja tijekom prilagodbe fetalnog na sistemski krvotok mogu se dogoditi srčane greške. Genetska uvjetovanost ističe se kao najčešći čimbenik rizika, no postoje mnogi drugi čimbenici rizika kao što su dob majke, izloženost organskim otapalima, infekcija virusom rubeole, pretilost, febrilne bolesti i izloženost herbicidima. Prirodene srčane greške mogu se podijeliti prema anatomskim, kliničkim ili hemodinamskim kriterijima. U ovom radu srčane greške podijelili smo prema hemodinamici. Stoga ih dijelimo na prirodene srčane greške bez šanta, srčane greške s desno- lijevim i lijevo desnim pretokom. Ventrikularni septalni defekt (VSD) najčešća je srčana greška s učestalošću od 34,6%. Ovisno o lokalizaciji srčane greške, simptomi se mogu pojaviti odmah po rođenju, nakon nekoliko mjeseci ili godina. Kao najčešći simptomi ističu se dispneja, cijanoza, smanjeno podnošenje napora, tahipneja te učestale respiratorne infekcije. Dijagnostički postupci uključuju invazivne i neinvazivne metode kao što su laboratorijska dijagnostika, RTG snimanje, UZV, auskultacija, ehokardiografija te kateterizacija srca. Način liječenja određuje se ovisno o prisutnosti simptoma, liječenje uključuje primjenu farmakoterapije te kirurško liječenje. Medicinska sestra ističe se kao važan član multidisciplinarnog tima, pružanje cjelovite skrbi te dobar plan zdravstvene njege osigurati će djetetu brži oporavak.

Ključne riječi: srčane greške, medicinska sestra, ehokardiografija, liječenje

1. UVOD

Pedijatrija je grana medicine koja se bavi rastom i razvojem djeteta od rođenja do kraja adolescencije. Prema Konvenciji o pravima djeteta, dijete je svako ljudsko biće mlađe od 18 godina, osim ako se po zakonima primjenjivim na dijete punoljetnost ne stječe ranije (1). Dijete spada u najranjiviju skupinu društva, dolaskom na svijet dijete prolazi niz procesa kako bi se priviklo na vanjski svijet. Devet mjeseci u majčinoj utrobi bilo je zaštićeno i bezbrižno, dok dolaskom na svijet već prvim udahom djetetu počinje borba. U Hrvatskoj se godišnje rodi oko 36 000 živorođene djece, njih 0,6 do 1% rodi se s prirođenom srčanom greškom (2). Prirodene srčane greške najčešći su uzrok smrti dojenčadi od prirođenih poremećaja. Povijesno gledano malo je djece rođeno s prirođenom srčanom greškom doživjelo odraslu dob. Robert Edvard Gross, bio je američki kirurg koji je 1938. godine bio među prvim liječnicima u svijetu koji su napravili napredak u pedijatrijskoj kardiovaskularnoj medicini, tako što je prvi uspješno podvezao otvoreni ductus arteriosus. Uspješnim produljenjem pacijentova života Gross je potaknuo istraživanja u pedijatrijskoj kardiovaskularnoj medicini (3). Od tada do danas medicina je znatno napredovala i svakodnevno napreduje, postoje razne tehnologije i načini liječenja te se smrtnost djece s prirođenim srčanim greškama smanjila, a život s prirođenom srčanom greškom je moguć i nakon odrastanja. Prirodene srčane greške u pravilu su genetski uvjetovane, osim genetski uvjetovane, no neki od čimbenika rizika mogu biti dob majke, pretilost, infekcija virusom rubeole, febrilne bolesti, izloženost organskim otapalima te izloženost herbicidima. Mnoštvo je potencijalnih čimbenika rizika za pojavnost i razvoj prirodene srčane greške, no kod djece kojima je srčana greška jedina anomalija u tijelu pretpostavlja se da je genetski uzrok bolesti (3). Prirodene srčane greške možemo podijeliti na razne načine, prema anatomskim, hemodinamskim ili kliničkim kriterijima. Hemodinamski se srčane greške dijele na dvije velike skupine, greške bez patološke komunikacije između sistemskog i pulmonalnog optoka te greške s patološkim spojem između sistemskog i pulmonalnog optoka (1). Najčešća prirodena srčana greška koja se javlja kod djece u Republici Hrvatskoj je ventrikularni septalni defekt, odnosno srčana greška s lijevo- desnim pretokom (4). Rana dijagnostika i pravovremeno otkrivanje prirodene srčane greške ključni su elementi u daljnjem razvoju bolesti, odnosno prevenciji komplikacija i liječenju. Nema specifičnih simptoma koji se javljaju odmah po rođenju djece s prirođenom srčanom greškom, no ovisno o vrsti srčane greške, simptomi se javljaju u različitim fazama rasta te svaka srčana greška može uzrokovati drugačije simptome. Najčešće se javlja dispneja, pojačano znojenje, umor, šum na srcu koji se otkriva auskultacijom te otežana fizička aktivnost (5). Medicinska sestra/tehničar

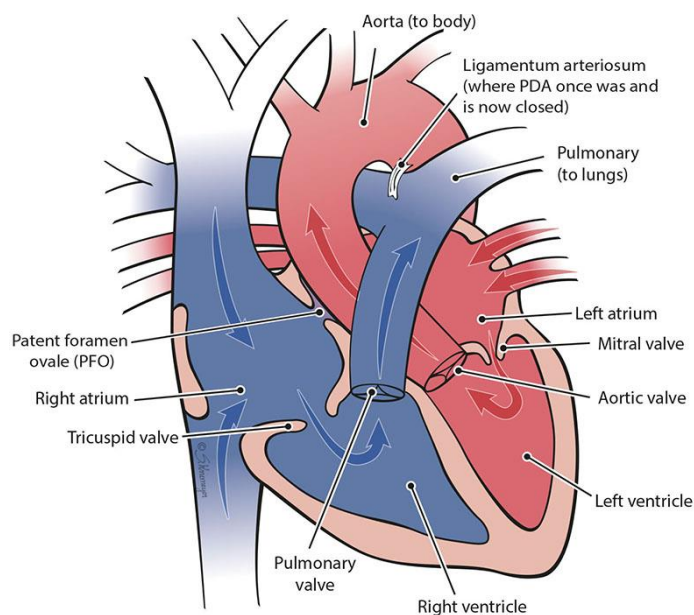
član je multidisciplinarnog tima koji sudjeluje u liječenju i sprečavanju komplikacija kod djece s prirođenom srčanom manom. Uloge medicinske sestre/tehničara su brojne, dijete kao član najranjivije skupine društva zahtjeva drugačiji pristup, osim djetetu pomoć pružamo i roditeljima. Holistički pristup važan je u procesu rada s djecom, moramo sagledati sve potrebe djece koje su neophodne za brži i bolji oporavak. Edukacija roditelja neophodan je dio procesa liječenja, medicinska sestra dužna je roditelje uključiti u proces liječenja kako bi na što lakši način savladali strah i nesigurnost koji su prisutni.

2. RAZVOJ SRCA

Ljudsko srce jedno je od prvih organa koje se formira i funkcionira tijekom embriogeneze. Prvi otkucaji srca javljaju se krajem 3. tjedna gestacije. Izmjena plina u početku se odvija u žumanjčanoj vrećici, dok posteljica u potpunosti ne preuzme ulogu fetalne cirkulacije. Aktivna fetalna cirkulacija započinje do kraja 4. tjedna gestacije, a do kraja 7. tjedna gestacije formirana su 4 dijela srca, odnosno lijevi i desni atrij te lijevi i desni ventrikul. U 7. tjednu gestacije srčane komore povezane su s aortom te plućnim trupom (6).

2.1. Anatomija zdravog srca

Srce je glavni mišićni organ i pumpa ljudskog tijela. Njegova uloga je održavanje ljudskog života, odnosno pumpanje krvi kroz sve krvne žile u organizmu čovjeka. Podijeljeno je na četiri komore, lijevi i desni atrij te lijevi i desni ventrikul. Srce je smješteno u mediastinumu, veličine je šake odraslog čovjeka. Između komora srca nalaze se srčani zalisci, koji imaju ulogu osigurati jednosmjerni fiziološki protok krvi, iz atrija u ventrikul, te iz ventrikula u velike krvne žile. Atrioventrikulski (AV) zalistak smješten je na prijelazima iz atrija u ventrikul. U desnom atrioventrikulskom ušću nalazi se trikuspidalni AV zalistak (valva tricuspidalis). Trikuspidalni zalistak ima 3 lista građena od sloja endokarda. U lijevom AV ušću nalazi se lijevi AV zalistak (valva mitralis) koji ima 2 lista građena od sloja endokarda. Aortni i plućni zalisci (valvae semilunares) nalaze se na bazama velikih krvnih žila, a u uloga im je sprječavanje vraćanja krvi u pojedinu klijetku. Svaki polumjesečasti zalistak građen je od 3 lista, od kojih svaki ima oblik polumjeseca, stoga se nazivaju semilunarni zalisci. Pod težinom krvi u dijastoli srčani se zalistak zatvara i stvara tzv. džepiće koji sprečavaju povratak krvi u ventrikule. Kontrakcijom i povećanjem tlaka u aorti i plućnom deblu, semilunarni se zalisci otvore, njihovi se listovi izravnavaju s uz unutrašnju stijenku arterije dok krv kroz nju teče. Srčani mišić obavijen je seroznom ovojnicom koja se naziva perikard. Uz pomoć perikarda, odnosno serozne tekućine unutar njega srčana se akcija može odvijati bez djelovanja trenja (7).



Slika 1. Anatomija zdravog srca (Izvor: *Heart Anatomy and Function* (nationwidechildrens.org))

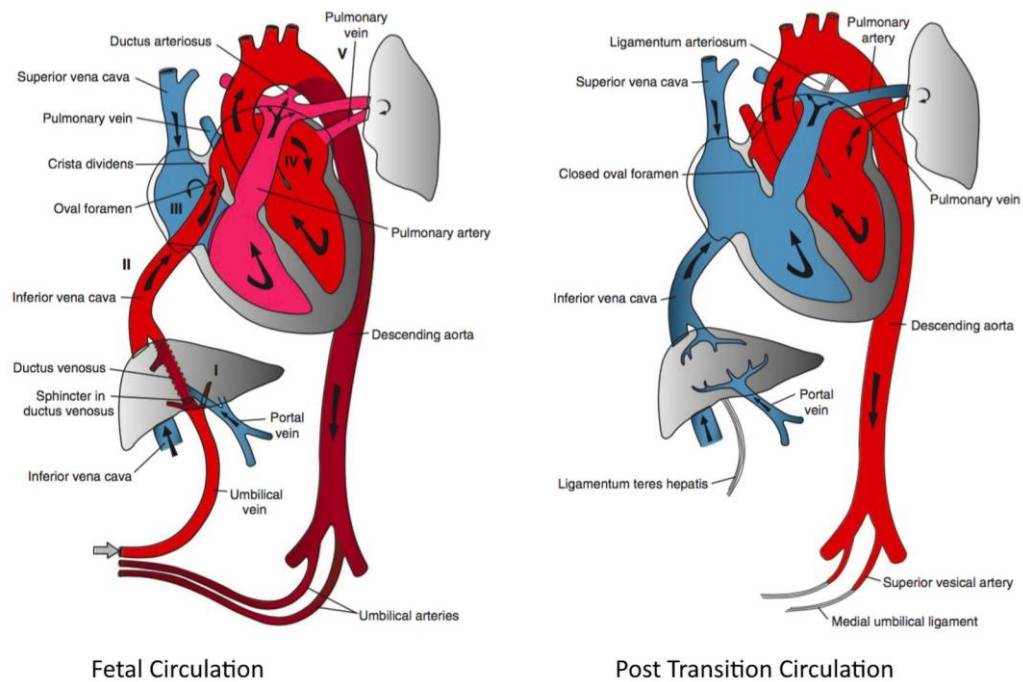
2.2. Fiziologija srca

Srce se sastoji od dvije vrste srčanih mišićnih stanica, radne muskulature i samopodražljive (provodne) muskulature. Električni impulsi dovode do kontrakcija miokarda. Provodna muskulatura srca započinje u desnom atriju, sinuatrijskom (SA) čvoru, SA čvor naziva se i „prirodni pacemaker srca“. Električni impulsi iz SA čvora putuju u atrioventrikulski (AV) čvor koji se nalazi u međuatrijskoj pregradi. Iz AV čvora električni impuls nastavlja prema Hissovu snopu koji se grana na dvije grane, po jednu za svaki ventrikul. Kada grane Hissova snopa dođu do srčanog vrška, počinju se granati u ostatak miokarda kao Purkinjeova vlakna. Normalna frekvencija srca u stanju mirovanja je 60-80 otkucaja u minuti, frekvencija se razlikuje ovisno o nizu faktora, neki od njih su spavanje i fizička aktivnost (7).

2.3. Fetalna cirkulacija

Fetalna cirkulacija je strukturno i biokemijski prilagođena fetusu, osigurava da se krv bogata kisikom prenosi iz posteljice u mozak i srce, dok se preusmjerava dalje od pluća. Osim što prenosi krv bogatu kisikom, cirkulacija preko posteljice služi fetusu za uklanjanje otpadnih produkata metabolizma te uklanjanje ugljikovog dioksida. Za neometano funkcioniranje fetalne cirkulacije zaslužni su: biokemijski čimbenici, uključujući prostaglandin i endotelin-1

te anatomske prilagodbe srca. Fetalnu i neonatalnu cirkulaciju razlikuju 4 šanta, to su placenta, ductus venosus (DV), ductus arteriosus (DA) i foramen ovale (FO). Posteljica služi kao poveznica između majke i djeteta, djetetu služi kao izvor hrane i organ za eliminaciju otpada. Ductus arteriosus naziva se i ducus Botalli, omogućuje da se tijekom fetalne cirkulacije krv odmakne od pluća, dok se preko ductusa venosusa zaobilazi jetra. Krv prolazi od desnog do lijevog atrija putem foramen ovale. Normalna frekvencija srca fetusa je između 100 i 160 otkucaja u minuti (7).



Slika 2. Razlika fetalne i novorođenačke cirkulacije (Izvor: *Fetal and Post Transition Circulation In the fetal ...* | GrepMed)

Nakon rođenja dijete se mora brzo prilagoditi izvanmaterničnom životu. Velika promjena događa se na srcu, u fetalnoj cirkulaciji desna strana srca ima veći tlak od lijeve strane srca, ta razlika tlaka omogućuje da šantovi ostanu otvoreni. Po prvom udahu djeteta nakon rođenja plućna se rezistencija smanjuje, a protok krvi kroz posteljicu prestaje. Prestankom prolaska krvi kroz posteljicu dijete počinje imati normalnu cirkulaciju, krv prolazi kroz pluća, tlak na lijevoj strani postaje veći nego na desnoj, a šantovi se zatvaraju. U trenucima djetetove tranzicije, kada se šantovi trebaju zatvoriti može doći do prirođenih srčanih grešaka (8).

3. PRIROĐENE SRČANE GREŠKE

Presijecanjem pupkovine dijete počinje sve fiziološke potrebe obavljati samostalno. Disanje, cirkulacija, prehrana sve su to izazovi koje dijete treba savladati odmah po rođenju. Srce kao najvažnija mišića pumpa u ljudskom tijelu treba se prilagoditi novom načinu rada te u trenucima kada dolazi do promjene u krvotoku, može doći i do prirođenih srčanih grešaka. Prirođene srčane greške u prosjeku se javljaju kod 0,6-1% živorođene djece (2). Čimbenici rizika za pojavu prirođenih srčanih mana mogu se podijeliti na nekoliko skupina, genetska uvjetovanost ističe se kao najznačajniji čimbenik rizika. Genetski uvjetovana prirođena srčana greška javlja se u obiteljima u kojima su prethodno poznate i praćene srčane greške (mendelski nasljedne bolesti), zatim prirođene srčane greške koje se javljaju uz kromosopatije te srčane greške koje se pojavljuju kao jedine anomalije u tijelu. Kod multifaktorskog nasljeđivanja rizik za rađanje djece s prirođenom srčanom greškom veći je za 2-4% nego u općoj populaciji koji iznosi 0,8%. Prirođene srčane greške uzrokovane teratogenim čimbenicima ili nepovoljnim uvjetima vezanih uz bolest majke javljaju se u 2-4% djece. Najznačajniji teratogeni čimbenik rizika je virus rubeole, zaraza virusom rubeole u ranom embrionalnom razvoju može oštetiti embrionalnu osnovu za razvoj srca embrija, što kasnije može uzrokovati anomalije. Nedostatak folne kiseline (vitamin B9), lijekovi kao što su antagonisti folne kiseline, antiepileptici također mogu uzrokovati anomalije srca. Suplementacija folne kiseline savjetuje se trudnicama tijekom trudnoće kao prevencija rascjepa neuralne cijevi, ali i kao prevencija srčanih anomalija. Metaboličke bolesti majke značajno utječu na razvoj djeteta, diabetes melitus i hiperfenilalaninemija koja se javlja kod majki zbog neadekvatnog liječenja fenilketonurije, neke su od bolesti koje se moraju redovito kontrolirati i adekvatno liječiti kako ne bi ostavili posljedice na dijete, ne samo u obliku srčanih anomalija već i drugih oblika bolesti (1).

3.1. Podjela srčanih grešaka prema hemodinamici

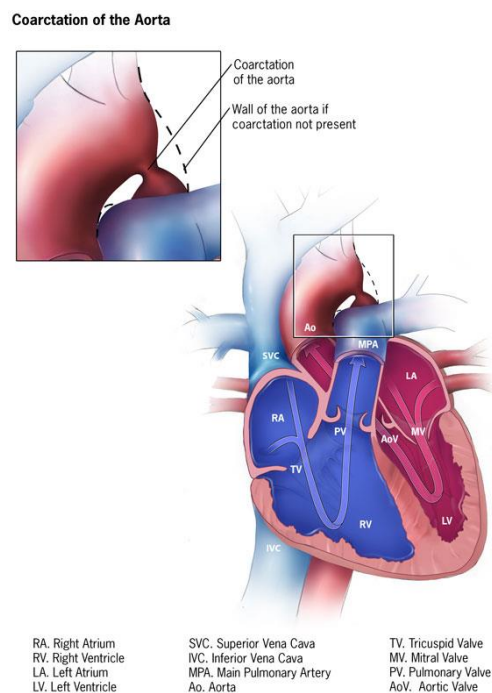
Postoje različite srčane greške, raznoliko se mogu podijeliti, a najčešća podjela bila bi prema anatomskim, hemodinamskim ili kliničkim kriterijima. Stoga se prema anatomskom kriteriju srčane greške dijele na greške srca i velikih krvnih žila, a mogu se očitovati kao greške srčanih pregrada između pretkljetki ili kljetki, patološki spojevi između velikih arterija, anomalije utoka vena te kao stenoze atrioventrikularnih zalistaka ili semilunarnih zalistaka (1). Srčane greške prema hemodinamici dijelimo na greške bez patološke komunikacije između sistemskog i pulmonalnog optoka te greške s patološkim spojem između sistemskog i

pulmonalnog optoka. Osim dvije osnovne podjele prema hemodinamici, srčane greške s patološkim spojem mogu se podijeliti u tri podskupine. Stoga ih možemo razlikovati kao greške s arterijsko-venskim pretokom odnosno lijevo desnim šantom, greške s vensko-arterijskim pretokom, desno lijevim šantom i treću skupinu čine greške s dvosmjernim pretokom (1).

3.2. Prirodene srčane greške bez patološke komunikacije između sistemske i pulmonalnog optoka (greške bez šanta)

3.2.1. Koarktacija aorte

Koarktacija aorte suženje je lumena aorte, često se smatra kritičnom srčanom manom, a čini 4-6% svih prirodnih srčanih grešaka. Nastaje kao posljedica smanjenog intrauterinog protoka krvi i abnormalne migracije tkiva ductusa arteriosusa u stijenku fetalne torakalne aorte. Locirano je između polazišta lijeve arterije subklavije i bifurkacije aorte, najčešće je locirano u području istmusa aorte odnosno na razini pripoja arterijskog Ductusa Botalli (9).



Slika 3. Prikaz koarktacije aorte (Izvor: <https://www.cdc.gov/ncbddd/heartdefects/coarctationofaorta.html>)

Koarktaciju aorte prema hemodinamici dijelimo na tešku koarktaciju (sinonim za preduktalnu koarktaciju) i koarktacija manje ekspresije koja se naziva i adultnom, postduktalnom koarktacijom (10). Preduktalna koarktacija uglavnom se javlja u kombinaciji s otvorenim arterijskim duktusom koji se ulijeva distalno od stenoze, stoga desno srce opskrbljuje donje udove krvlju iz plućne arterije kroz otvoreni Ductus Botalli. S obzirom na to cijanoza je prisutna

u donjim udovima uz normalne pulsacije femoralnih arterija i znakove hipertrofije desne klijetke u EKG-u. Bolest se javlja u novorođenačkoj i ranoj dojenačkoj dobi, a očituje se zatajivanjem srca i smrću. Liječi se srčana dekompenzacija, a prostaglandinom se održava otvoreni Ductus Botalli. Kardiokirurška operacija rekonstrukcije aorte potrebna je već u novorođenačkoj dobi. Značajna razlika je kod adultnog tipa odnosno postduktalne koarktacije aorte. Prvi simptomi javljaju se kasnije tijekom odrastanja u školskoj i adolescentnoj dobi, suženje aorte praćeno je arterijskom hipertenzijom u gornjem dijelu tijela (glava i gornji udovi), dok je donji dio tijela praćen relativnom hipotenzijom. U djetinjstvu se razvija kolateralni put opskrbe donjih dijelova tijela arterijskom krvlju zaobilazeći stenotične arterije, krv putuje od arterije subklavije, preko arterije mamarije do interkostalnih arterija, trbušne aorte i epigastričnih ogranaka femoralnih arterija. Simptomi koji se javljaju kao nuspojava arterijske hipertenzije i sistoličkog opterećenja lijeve srčane klijetke su: glavobolje, epistakse, cerebrovaskularni incidenti zbog krvarenja u mozak ili nagla pojava insuficijencije lijevog srca s edemom pluća. Prvi znakovi koji mogu upućivati na koarktaciju aorte su slabe, nepalpabilne pulsacije na femoralnoj arteriji, a vrlo snažne i vidljive pulsacije na karotidnim arterijama i rukama. U prvih nekoliko godina života elektrokardiogram i rentgenska slika ne pokazuju anomaliju, znakovi hipertrofije lijeve klijetke mogu se uočiti nakon 6.godine života. Ukoliko dijete nema drugih anomalija, do 3.godine života može se napraviti balonska dilatacija koarktacije. No, u velikom broju slučajeva koarktacija aorte mora se liječiti kardiokirurškom operacijom uz resekciju suženog mjesta i raznim načinima spajanja odvojenih dijelova. Najbolje vrijeme za operaciju je između 3 i 6 godine života, nakon operacije uz redovite kontrole i konzervativnu terapiju moguć je normalni i kvalitetan životni vijek (1).

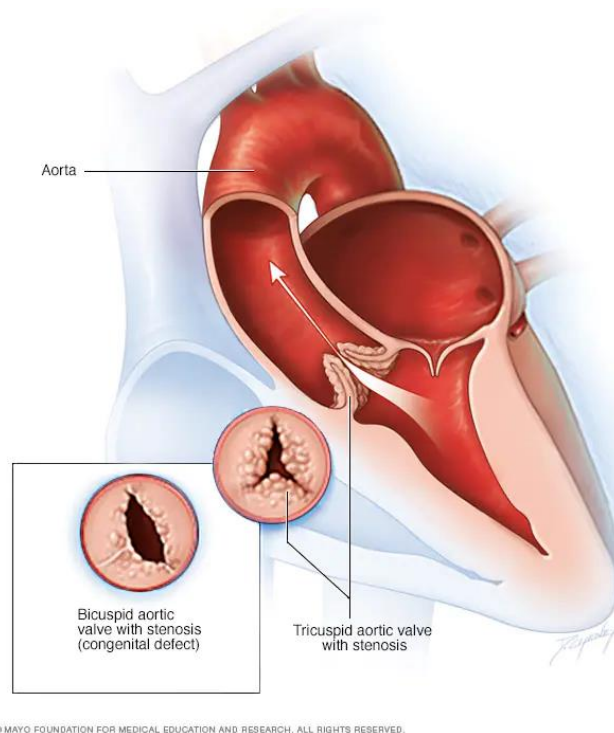
3.2.2. Valvularna aortalna stenoza

Stenoze izlaznog trakta lijeve klijetke obuhvaćaju tri lezije različitih naziva s obzirom na mjesto stenoze, stoga imamo valvularnu, supravalvularnu i subvalvularnu stenoza aorte. U različitim literaturama spominje se kratica LVOTO koja obuhvaća sve tri lezije, kratica je od „*left ventricular outflow tract obstruction*“, što se prevodi kao opstruktivne lezije izlaznog trakta lijeve klijetke (10). Valvularna aortalna stenoza učestalija je kod muške djece te se od tri istaknute stenoze najčešće javlja. Djeca s valvuarnom stenozom umjesto trikuspidalne valvule imaju bikuspidalnu valvulu. U konačnici dugotrajan nepotpun i otežan protok krvi dovode do povećanog tlaka u lijevoj klijetki, a s vremenom će se stvoriti i hipertrofija lijeve klijetke. S

obzirom da je minutni volumen u mirovanju normalan, pacijenti mogu dugo vremena biti asimptomatski te se ovisno o progresiji bolesti simptomi mogu početi javljati tijekom fizičkog napora i to u obliku kratkotrajnih ishemija mozga praćenih sinkopom, a u iznimnim slučajevima može se dogoditi i nagla smrt. Uglavnom se aortalna stenoza otkriva na sistematskom pregledu prilikom auskultacije, čuje se grub sistolički ejekcijski šum različitog intenziteta nad aortnim ušćem, šum se dalje širi u vrat i prema srčanom vršku. Kod djece s jakim stenozama, insuficijencija lijevog srca može se javiti već u dojenačkoj dobi te je već tada potrebna otvorena operacija srca. Dijagnoza se postavlja pomoću ehokardiograma koji precizno daje podatke o stupnju i lokaciji stenozе, izgledu valvule, širini korijena aorte te stupnju hipertrofije miokarda. Pacijenti kojima su simptomi izraženi podliježu hitnom operativnom zahvatu ili dilataciji. Medikamentna terapija daje se pacijentima koji su inoperabilni i potrebno je stabilizirati krvotok. Ovisno o stanju pacijenta i odabiru liječnika radi se balonska dilatacija aortalne valvule kojom se smanjuje gradijent tlaka na 45 mmHg ili kirurški zahvat kojim se radi komisurotomija, rekonstrukcija ili ugradnja nove aortalne valvule.

Supravalvularna aortalna stenoza čini 7% LVOTO grešaka. Može se pojaviti kod više članova obitelji kao dio Williams-Beurenova sindroma. Sindrom nastaje mutacijom gena za elastin na 7.kromosomu. Pojavljuje se stenoza u obliku pješčanog sata, distalno od koronarnih arterijskih ušća (10). Sindrom osim stenozе uključuje karakteristične crte lica, psihičke osobitosti, hiperkalcemiju i mnoge druge simptome (1).

Subvalvularna aortalna stenoza javlja se kao izolirana srčana greška, može biti udružena s drugih prirođenim srčanim greškama, ali može se javiti i nakon korekcija. Stenoza je opisana kao fibrozni greben u izlaznom traktu lijeve klijetke, a može se nazvati i kao fibromuskularna stenoza (10).

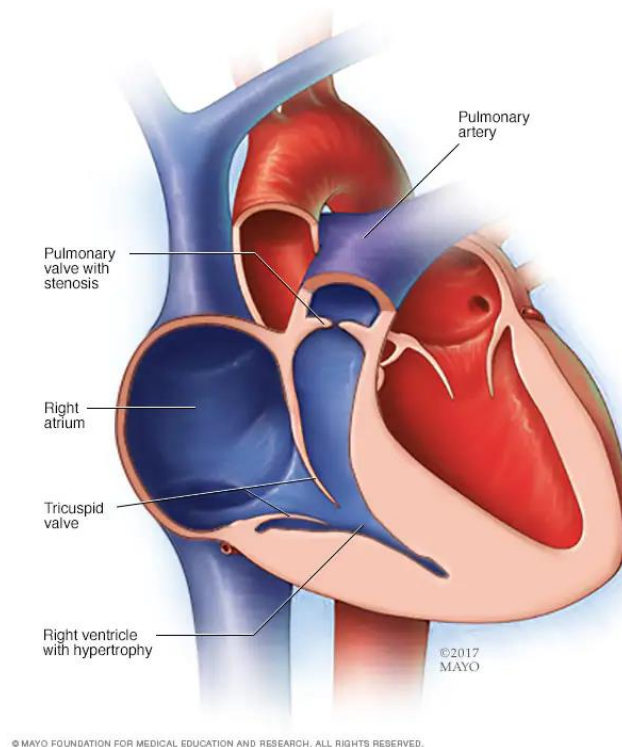


Slika 4. Prikaz valvularne aortalne stenozе (Izvor: <https://www.mayoclinic.org/diseases-conditions/aortic-stenosis/symptoms-causes/syc-20353139>)

3.2.3. Pulmonalna stenozа

Pulmonalna stenozа dijeli se na valvularnu, infundibularnu te rijetke supralvalvarne i periferne stenozе pulmonalnih arterija. Najčešće se javlja valvularna stenozа, u čak 80% slučajeva svim pulmonalnih stenozа. Izgledom podsjeća na kupolu s otvorom u sredini koja se izbočuje prema plućnoj arteriji. Otežan protok krvi prema plućnoj arteriji uzrokuje povišen tlak u desnoj klijetki udružen s hipertrofijom desne klijetke te retrogradno desne pretklijetke. Ovisno o stupnju stenozе simptomi ne moraju biti prisutni, no kod jakih stenozа prisutna je cijanoza perifernog tipa sa znakovima insuficijencije desnog srca te dispneja, ovi se simptomi mogu javiti već kod novorođenčeta. Kod težih slučajeva stenozа, vidljivo je izbočenje prekordija i pulsacije prekordija na širokom području. Auskultacijom se može čuti ejekcijски sistolički šum, prvi ton je naglašen, dok je drugi ton pocijepan uz oslabljenu pulmonalnu komponentu. Ehokardiografijom možemo vidjeti izgled kupole koji je specifičan za pulmonalnu stenozу, dvodimenzionalno je vidljiva srasla i zadebljana pulmonalna valvula koja se konveksno izbočuje prema tijelu plućne arterije. Ovisno o težini stenozе u liječenju se koristi medikamentozna terapija koja uključuje primjenu prostaglandina kako bi se Ductus Botalli održao otvorenim prije dilatacije valvule balonom. Kod težih slučajeva liječi se endoluminalnom dilatacijom uz pomoć balona, te kirurškom korekcijom (1).

Infundibularna i periferna pulmonalna stenoza rjeđe se javljaju. Infundibularna stenoza uglavnom se razvija uz veliki defekt ventrikularnog septuma kao hipertrofija miškulature infundibuluma. Liječi se kirurškim zahvatom na otvorenom srcu. Periferna stenoza može se pojaviti na različitim mjestima kao što su bifurkacija aorte i segmentalne arterije, a može se javiti i u obliku tubularne hipoplazije središnje plućne arterije i supralvalvularnom suženju glavnog debla. Najčešće se spominje kao klinička slika nekih sindroma kao što su Noonanin sindrom i Williams-Beurenov sindrom (1).



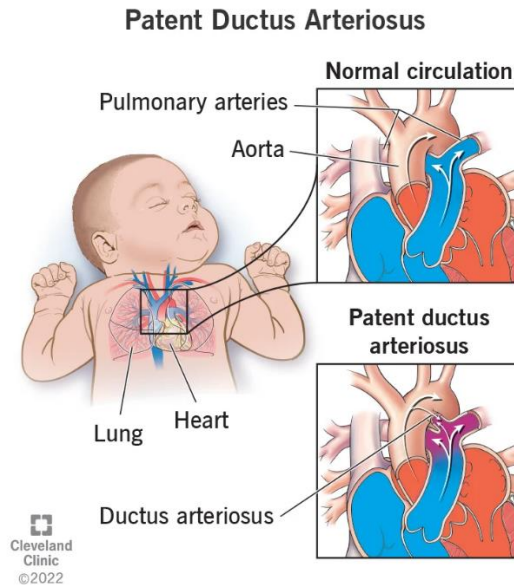
Slika 5. Prikaz pulmonalne stenoze (Izvor: <https://www.mayoclinic.org/diseases-conditions/pulmonary-valve-stenosis/multimedia/pulmonary-stenosis/img-20005679>)

3.3. Prirodene srčane greške s lijevo-desnim pretokom

Srčane greške s lijevo-desnim šantom, odnosno arterijsko-venskim pretokom, s obzirom da je plućni krvotok u ovom slučaju veći od sistemskog u pravilu se kod pacijenata ne javlja cijanoza. Opterećenje plućnog krvotoka u konačnici dovodi do srčane insuficijencije i plućne arterijske hipertenzije, a kod duljeg opterećenja može se razviti Eisenmengerov sindrom. Klinička slika pacijenta s prirodnim srčanim greškama s lijevo-desnim šantom ovisi o lokaciji, širini i propusnosti patološkog, arterijsko-venskog spoja (1).

3.3.1. Otvoreni Ductus Botalli

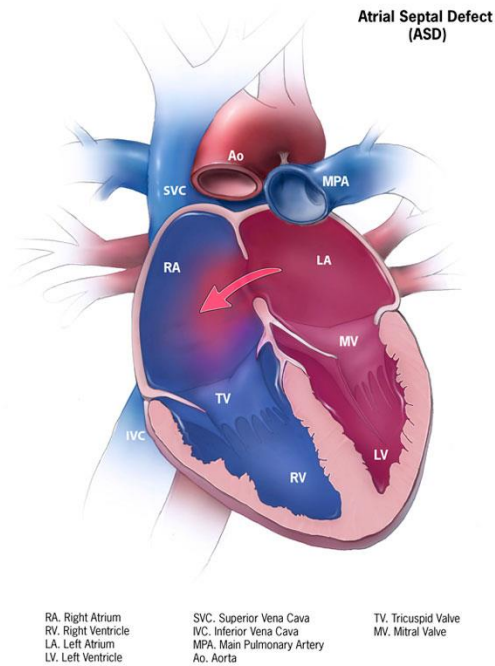
Nakon rođenja u prvih nekoliko dana ili tjedana intrauterina cirkulacija se mijenja. Tijekom intrauterinog razvoja otvoreni Ductus Botalli omogućavao je da krv iz desne klijetke, preko plućne arterije ide u silaznu aortu te na taj način podržava sustavnu oksigenaciju. Ductus Botalli zatvara se ukoliko plućna vaskularna rezistencija padne, poveća se sustavna vaskularna rezistencija te padne razina prostaglandina, na taj način pokreće se disanje i izaziva se nagli porast arterijskog tlaka. Do potpunog zatvaranje dolazi kombinacijom fizioloških, molekularnih i strukturnih čimbenika (11). Ukoliko nakon rođenja Ductus Botalli ostane otvoren dolazi do strujanja krvi u suprotnom smjeru, krv struji iz aorte gdje je tlak viši, u plućnu arteriju gdje je tlak niži. Otvoreni arterijski duktus praćen je povećanim protokom krvi kroz pluća, ovisno o veličini otvora simptomi mogu biti manje i više izraženi. Djeca izložena dugotrajnoj strojnoj ventilaciji pluća uz otvoreni arterijski duktus mogu doživjeti tešku srčanu insuficijenciju praćenu tahipnejom, dispnejom i bronho-pulmonalnom displazijom. Klinička slika djece s otvorenim Ductusom Botalli praćena je izrazito dobro punjenim pulsom, koje se označava i kao *pulsus celer et altus*, odnosno brzo rastući i visok pulsni val. Auskultacijom se čuje kontinuirani sistoličko-dijastolički šum, a mjerenjem krvnog tlaka vidi se velika razlika između sistoličkog i dijastoličkog tlaka. Za postavljanje dijagnoze koristi se RTG, EKG, kateterizacija srca te ehokardiograf. Ehokardiografski prikaz omogućuje mjerenje promjera i procjenu oblika duktusa, a moguće je i očitati vrijednosti sistoličkog i dijastoličkog gradijenta prema aorti. Veličina otvora duktusa utječe i na odabir liječenja. Zatvaranje Duktusa Botalli kod novorođenčeta moguće je indometacinom, dok se neka djeca već po rođenju podliježu kardiokirurškoj operaciji. Danas se sve češće koristi spirala ili čep za zatvaranje duktusa koji se uvode u srce pomoću katetera (1).



Slika 6. Prikaz otvorenog arterijskog duktusa (Izvor: <https://my.clevelandclinic.org/health/diseases/17325-patent-ductus-arteriosus-pda>)

3.3.2. Atrijski septalni defekt (ASD)

Atrijski septalni defekt drugi je po učestalosti svih prirodnih srčanih grešaka. Tijekom embrionalnog razvoja dolazi do niza kompliciranih procesa kako bi se razvio atrijski septum. Tijekom intrauterinog razvoja atrijski septum je otvoren kako bi fetalna cirkulacija neometano tekla, no nakon rođenja dolazi do zatvaranja septuma, a u situacijama ne zatvaranja ili nepotpunog zatvaranja nastaje atrijski septalni defekt. Postoje tri osnovna tipa ASD-a: ostium secundum (ASD II)- smješten je na razini fosse ovalis, ostium primum (ASD I)- smješten u anteroinferiornom dijelu septuma te sinus venosus koji se nalazi u stražnjem dijelu septuma u blizini gornje ili donje šuplje vene. Djeca nižih dobnih skupina uglavnom su bez simptoma, no prisutno je zaostajanje u rastu i razvoju te su skloniji respiracijskim infekcijama. Pregledom liječnika i auskultacijom čuje se grublji, ali tih sistolički šum na bazi srca (12). Ehokardiografski prikaz omogućuje liječnicima da precizno utvrde mjesto i promjer defekta, jednodimenzionalnim prikazom vidljiva je povećana desna klijetka i paradoksalno gibanje interventrikularnog septuma uz relativno malenu lijevu klijetku. Osim ehokardiografskog prikaza za neinvazivnu dijagnostiku koriste se EKG i RTG snimke (1). Liječenje se provodi kardiokirurškim putem, no napretkom tehnologije danas je moguće zatvoriti otvor i perkutanom putem pomoću Amplatzer septal Occludera („kišobrana“) koji se ugrađuje u interatrijski septum (12).



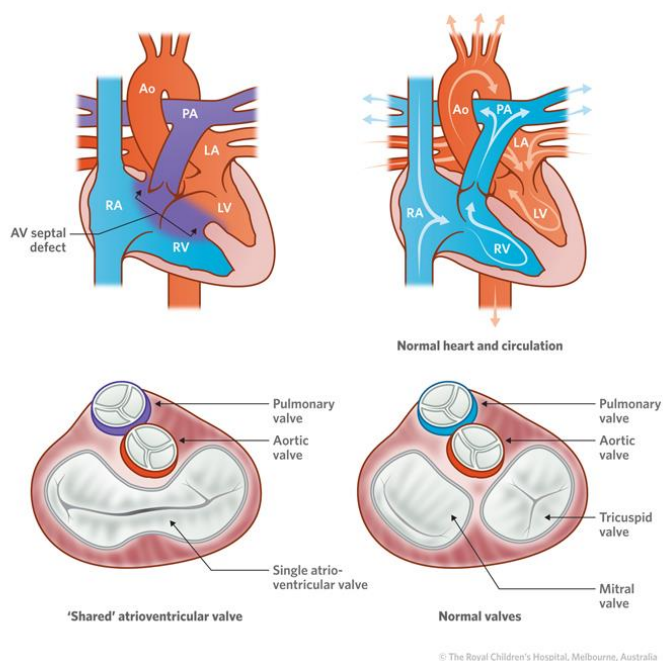
Slika 7. Prikaz atrijskog septalnog defekta (ASD) (Izvor: <https://www.cdc.gov/ncbddd/heartdefects/atrialseptaldefect.html>)

3.3.3. Atrioventrikularni septalni defekt (AVSD)

Tijekom embrionalnog i fetalnog razdoblja u procesu razvoja srca, razvijaju se srčani zalisci i srčane pregrade, koji za ulogu imaju sprečavanje povrata i miješanja oksigenirane i neoksigenirane krvi. Atrioventrikularni septalni defekt nastaje na spajanju atrijskog i ventrikularnog septuma, mjesto na kojem nastaje defekt nosi naziv *crux cordis* (srčani križ). S obzirom na dijelove srca koje obuhvaća još nosi naziv zajednički atrioventrikularni kanal ili defekt endokardijalnih jastučića (1). Spektar grešaka AVSD povezan je s nekoliko sindroma uz koje se najčešće javlja. U živorođene djece s Down sindrom, njih 25% rodit će se sa atrioventrikularnim septalnim defektom. Osim Down sindroma, javlja se kod CHARGE sindroma, Noonanovog sindroma, Holt-Oramovog i Smith-Lamli-Opitzovog sindroma (13). Srčani zalisci u djece s AVSD-om, za razliku od zdrave djece svojim hvatištem polaze s iste razine i prelaze jedan u drugi. Ovisno o stupnju rascijepljenosti i međusobne sraštenosti mitralne i trikuspidalne valvule, defekt seže od jednostavnog rascjepa do formiranja zajedničke atrioventrikularne valvule, što dovodi do pomaka aorte prema naprijed. Razlikujemo nekoliko stupnjeva i tipova oštećenja, pa se tako atrijski septalni defekt tipa primum (ASD I) ili drugi naziv septum primum-defekt nalazi u interatrijskom septumu neposredno iznad atrioventrikularnih zalistaka, u većini slučajeva pridružen mu je i rascjep mitralne valvule. Kombinacija ova dva defekta naziva se parcijalni atrioventrikularni kanal, a defekt je obilježen

lijevo-desnim pretokom na razini pretkljetki i insuficijencijom mitralne valvule. Potpuni AV-kanal stanje je u kojem septum primum-defekt (ASD I) u kontinuitetu prelazi u defekt interventrikularnog septuma smještenog odmah ispod razine atrioventrikularnih zalistaka. Potpuni AV kanal obilježen je vrlo velikim lijevo-desnim pretokom na razini pretkljetki i kljetki uz insuficijenciju atrioventrikularnih zalistaka te mogućim manjim desno-lijevim pretokom. Klinička slika i simptomi javljaju se ovisno o vrsti defekta, kod djece s parcijalnim AV-kanalom prvi tjedni života su asimptomatski, no ukoliko je defekt velik postupno se razvijaju simptomi respiracijski infekcije i smanjena sposobnost opterećenja. Djeca rođena s potpunim AV kanalom već u prvim tjednima života imaju izražene simptome i javlja se pogoršanje zbog fiziološkog smanjenja otpora u plućnim arterijama, što dovodi do rizika od srčane insuficijencije. Auskultacijskim nalazom čuje se grubi holosistoličan šum, ovisno o stupnju defekta auskultacijski će nalaz biti drugačiji. Na RTG snimci vidljivo je povećanje srca u cijelosti, osim cijeloga srca povećane su plućne arterije i plućni krvožilni crtež. Ehokardiografskim nalazom vidljivi su atrioventrikularni zalisci na istoj razini, odnosi defekta iznad i ispod AV-zalistaka također se mogu precizno procijeniti pomoću ehokardiograma. Nalaz kolor dopplera može sa sigurnošću potvrditi lijevo-desni pretok. Razvojem ehokardiografije, kateterizacija srca izvodi se vrlo rijetko, u prvom se redu koristi radi procjene stanja plućne vaskularne rezistencije i radi isključenja eventualnih dodatnih grešaka. Liječenje uključuje konzervativne metode zbog mogućih simptoma srčane insuficijencije ili plućne hipertenzije. Operativno liječenje je neophodno, ASD I operira se u prvih nekoliko godina života, dok se kompletni AV-kanal operira već u dobi od 4 mjeseca. Razvojem kardiokirurgije prognoze su dobre, djeca s određenim sindromima mogu imati dodatnih poteškoća i mogućnost razvoja plućne hipertenzije (1).

Atrioventricular septal defect



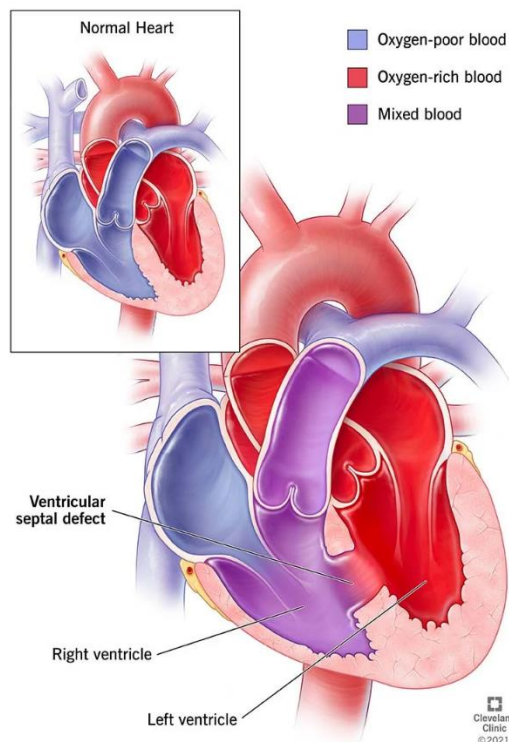
Slika 8. Prikaz atrioventrikularnog septalnog defekta (Izvor:

https://www.rch.org.au/cardiology/heart_defects/Atrioventricular_Septal_Defect_AV_Canal_defect/)

3.3.4. Ventrikularni septalni defekt (VSD)

Ventrikularni septalni defekt najčešća je prirođena srčana greška koja se javlja kod djece, prevalencija VSD-a u Hrvatskoj je 34,6% (4). Ventrikularni septalni defekt najčešća je prirođena srčana greška s obzirom da se može javiti kao izolirani slučaj ili kao komponenta drugih srčanih grešaka kao što su tetralogija Fallot ili zajedničko arterijsko deblo. S obzirom da VSD može biti izolirana greška ili dio drugih srčanih grešaka, definira se kao interventrikularna komunikacija, odnosno predstavlja otvor između klijetki uz koji se javlja razlika u tlakovima između lijeve i desne klijetke. Svaki ventrikularni septalni defekt ne razlikuje se samo anatomski već ima i različita fenotipska obilježja. Stoga gledajući fenotipska obilježja, defekte možemo svrstati u tri primarne kategorije. Prvu kategoriju čine otvori koji imaju isključivo mišićne granice, odnosno ovi defekti mogu imati veliku neusklađenost između svojih kaudalnih i kranijalnih granica. Pozicija defekta iz prve kategorije može se postići opisom, otvara li se centralno, apikalno, ateriorno ili u desnu klijetku u dopuštenim ili izlaznim komponentama. Fenotipsko obilježje druge kategorije, je da je postero-inferiorni kvadrant defekta sastavljen od fibroznog tkiva. Ovi defekti još nose naziv perimembranozne lezije, a uglavnom se otvaraju centralno unutar desne klijetke, ali mogu se proširiti tako da se primarno otvore prema ulazu. Obilježje treće kategorije je prisutnost, na kranijalnom rubu defekta, fibroznog kontinuiteta

između aortalnih i plućnih zalistaka. Zbog nepostojanja mišićnog subpulmonalnog infudibuluma, defekti u ovoj kategoriji su dvostruko usmjereni. Defekti koji su dvostruko usmjereni uglavnom imaju granicu postero-inferiorno koja se nalazi između listića arterijske i trikuspidalne valvule (14). Kod većine ventrikularnih septalnih defekta postepeno se razvija otpor (rezistencija) u plućnim krvnim žilama pa količinu recirkulirajuće krvi određuje osim veličine defekta u velikoj mjeri i veličina otpora plućnih krvnih žila odnosno plućna vaskularna rezistencija. Kroz dijagnostičke pretrage prvo što se zamjećuje je povećanje lijeve pretkljetke i kljetke, zatim biventrikularnu hipertrofiju srca, ukoliko se defekt pravovremeno ne liječi može se razviti Eisenmengerov sindrom te tako počinje dominacija desne kljetke. Do vidljivog opterećenja tlaka desne kljetke dolazi kada tlak u desnoj kljetki naraste do 60% tlaka lijeve kljetke. Ukoliko se takvo opterećenje nastavi, može doći do izjednačavanja tlakova, u tom se slučaju veličina lijevo-desnog pretoka smanjuje i započinje razvoj desno-lijevog pretoka, odnosno nastaje „obrat šanta“. Klinička slika ventrikularnog septalnog defekta ovisni o samoj veličini i položaju defekta, pa tako defekti s malim otvorom nemaju subjektivnih znakova te se otkrivaju slučajno auskultacijskim pregledom. Kod defekata srednje veličine prisutan je blago do umjereno povišen plućni arterijski tlak, djeca dojenačke dobi slabije napreduju, prisutne su tahipneja i dispneja, otežano sisanje, prekomjerno znojenje te recidivi tvrdokornih respiratornih infekcija, a moguća je i zastojna insuficijencija srca. Pregledom srca uočljiva je pulsacija apeksa (hipertrofija lijeve kljetke), ukoliko je došlo i do tlakovnog opterećenja desne kljetke, nalazi se izbočenje prekordija koje se naziva i „srčana grba“. Rentgenska snimka pokazuje povećano srce, proširen trunkus plućne arterije, krupne vaskularne hiluse i dobro vidljiv krvožilni sustav pluća na periferiji plućnih polja. Ehokardiografijom precizno se određuje vrsta i veličina defekta, može se izmjeriti veličina protoka kroz aortu i plućnu arteriju, tlak u plućnoj arteriji te se može procijeniti funkcija srčanih kljetki. Liječenje VSD-a ovisi o veličini otvora, svako stanje koje predstavlja prijetnju za razvoj srčane insuficijencije liječi se digitalisom i diureticima. Kod djece s malim defektom i koji su asimptomatski liječenje nije potrebno, već je važna prevencija bakterijskog endokarditisa. Operacijski zahvat radi se kod većih defekata, kod manjih defekata moguće je napraviti transkatetersko zatvaranje (1).



Slika 9. Prikaz ventrikularnog septalnog defekta (Izvor: <https://my.clevelandclinic.org/health/diseases/17615-ventricular-septal-defects-vs-d>)

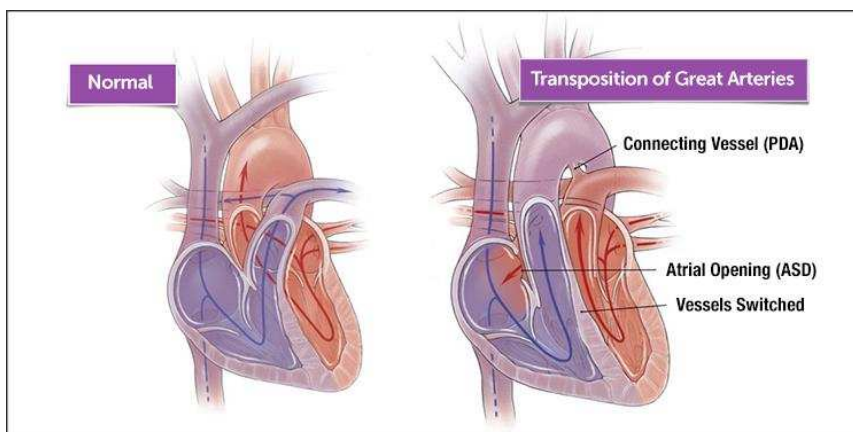
3.4. Prirodne srčane greške s desno-lijevim pretokom (cijanotične srčane greške)

Cijanoza se očituje modrom bojom kože i sluznica, razlikujemo centralnu od periferne cijanoze. Vidljiva cijanoza očituje se kada krv sadržava 30 g/L ili više neoksigeniranog hemoglobina. Kronična cijanoza uz sebe povlači nekoliko drugih klinički uočljivih simptoma kao što su „batičasti prsti“, hiperplazija gingiva, proširenje konjuktivnih krvnih žila te zadebljanje sluznice nosa i grkljana. Greške s desno-lijevim pretokom dijelimo u tri podskupine, to su greške s pojačanim ili normalnim protokom krvi kroz pluća, greške s plućnom hipertenzijom te greške sa smanjenim protokom krvi kroz pluća (1).

3.4.1. Potpuna transpozicija velikih arterija

Ova prirodna srčana greška proizlazi iz embriološke neskladnosti između aorte i plućnog debla. Aorta nastaje iz desne klijetke, a plućne arterije nastaju iz lijeve klijetke tako se stvaraju dva paralelna kruga koja su nespojiva sa životom. Ovo stanje naziva se potpunim ventrikuloarterijskim neskladom, tj. ventrikuloarterijskom diskordancija. Pritom je u medijalnoj ravnini aorta sprijeda, a plućna arterija straga. Kod zdrave djece venska krv iz desne

pretkljetke kroz desnu kljetku ulazi u aortu, a arterijska krv iz lijeve pretkljetke i lijeve kljetke otječe u plućnu arteriju, tako da na ovaj način postoje sistemski i plućni optok. U fetalnoj cirkulaciji duktus Bottali i foramen ovale omogućuju normalnu cirkulaciju, ta široka komunikacija kroz arterijski duktus i foramen ovale omogućuju da dijete tijekom fetalnog razdoblja nema nikakvih simptoma, nakon rođenja ukoliko dođe do fiziološkog zatvaranja arterijskog duktusa i foramena ovale dijete umire. Stoga je održavanje fetalne cirkulacije nakon rođenja presudno za održavanje života ove djece sve do operacijskog zahvata. Transpozicija velikih arterija najčešća je cijanotična srčana greška, etiopatogenetski spada u skupinu tzv. konotrunkalnih anomalija, odnosno anomalija u embrionalnom razvoju arterijskog trunkusa. Klinička slika očituje se nekoliko dana nakon rođenja cijanozom koja se postpuno pojačava. Prisutna je tahidispneja zbog punjenosti pluća i razvoja srčane insuficijencije, transpozicija velikih arterija češće se javlja kod muške djece (3:2) te su djeca krupnije građe. Dijagnoza se postavlja pomoću EKG-a, RTG snimke, ehokardiografijom i kateterizacijom srca. Ehokardiografijom se dijagnoza može postaviti već intrauterino, jasno je prikazan izlazak aorte iz desne kljetke, a plućne arterije iz lijeve kljetke. Kateterizacija srca radi se zbog interventne atrioseptosomije ili zbog pridruženih grešaka. Atrioseptosomija se radi pomoću posebno konstruiranog katetera s balonom (Rashkindov kateter) koji se potiskuje kroz foramen ovale u lijevu pretkljetku, balon se napuše i napuni kontrastom te se naglo povuče u desnu pretkljetku. Na taj se način prekine ovalni otvor i defekt se proširi, ovim se načinom omogućuje dostatno miješanje krvi toliko dugo dok se ne pristupi kardiokirurškom zahvatu. Liječenje do operacijskog zahvata uključuje primjenu digitalisa i diuretika kojima se prevenira i suzbija već postojeća srčana insuficijencija. Preživljavanje djeteta do operacijskog zahvata također ovisi o održavanju otvorenog duktusa što se postiže primjenom prostaglandina te ako se foramen ovale proširi balonskom septosomijom. Operacijski pristup ovisi o djetetovoj dobi, operacijskim mogućnostima te dodatnim greškama. Jednostavne transpozicije liječe se anatomskom korekcijom pod nazivom arterijska switch-operacija. Operaciju je moguće izvesti najkasnije do 14 dana života s obzirom da je do tog dana lijeva kljetka sposobna prihvatiti sistemsku cirkulaciju. Kod jednostavnih transpozicija prognoza je dobra, dok se kod drugih operacijskih pristupa očekuju kasne komplikacije kao što su aritmije, dekompenzacije lijeve kljetke i drugo (1).



Slika 10. Prikaz potpune transpozicije velikih arterija
(Izvor: <https://www.childrenshospital.org/conditions/transposition-great-arteries>)

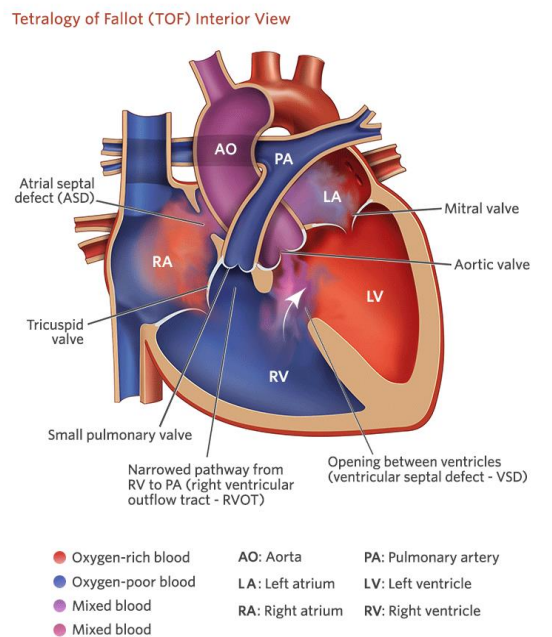
3.4.2. Zajedničko arterijsko deblo

Zajedničko arterijsko deblo srčana je greška koja nastaje uslijed izostanka pregrade između aorte i plućne arterije, što bi značilo da krv iz srca izlazi jednom velikom krvnom žilom. Na taj način krv se iz obje klijetke slijeva u tu krvnu žilu koja za funkciju ima sistemski/veliki krvotok. Najčešće se ova krvna žila nastavlja na aortu sa desnim lukom, uz normalan otpor u plućnim žilama. Klinička slika prikazana je kroz simptome lijevo-desnog protoka. Klinička slika prikazuje pojačanu vaskularizaciju pluća te je ona češća u dojenačkoj dobi, dok su kod starije djece pluća opskrbljena sa manje kisika. Izbor liječenja je operacija u što ranijoj dobi, jer se kasnije razvijaju životno ugrožavajući simptomi i stanja poput srčane insuficijencije sa tahipnejom, dispnejom i hepatomegalijom. Dijagnostičke pretrage uključuju RTG, EKG, ehokardiografiju te kateterizaciju srca. Ehokardiografija ističe se kao pretraga kojom je moguće dvodimenzionalno i kolordoplerski prikazati svi detalji greške. Važan dio dijagnostike kod djece sa zajedničkim arterijskim stablom je laboratorijska dijagnostika kojom je potrebno isključiti anomalije na kromosomima. Liječenje se provodi odmah po postavljanju dijagnoze gdje se u terapiju uvode diuretici i CO₂ radi povišenog otpora u plućima, kako bi se prevenirala srčana dekompenzacija. Primjena terapije kisikom je zabranjena. Operacija se provodi do 6 mjeseci starosti radi opasnosti od razvijanja arterijske hipertenzije (1).

3.4.3. Tetralogija Fallot i pulmonalna atrezija s defektom interventrikularnog septuma

Prirođena greška nastala uslijed kombinacije pulmonalne stenoze, ventrikularnog septalnog defekta, dekstopozicije aorte i hipertrofije desne klijetke naziva se Tetralogija Fallot, te se označava kao najčešća greška sa desno-lijevim pretokom u djece starije od godinu dana. Težina dijagnoze ovisi o ukupnoj stenozi, jer se kod ove greške gotovo uvijek javlja valvularna

pulmonalna stenoza uz koju se može razviti i subpulmonalna. Aorta većim dijelom izlazi iz lijeve klijetke unatoč ventrikularnom septalnom defektu koji je smješten tik ispod njene valvule. Ako se dogodi da aorta više od 50% krvi prima iz desne klijetke, tada se takvo stanje definira kao izlaz obiju arterija iz desne klijetke. Kod liječenja ove greške iznimno je bitan gradijent tlaka upravo zbog prethodno navedenih stenoza, gdje tlak u desnoj premašuje onaj u lijevoj klijetki. Upravo iz razloga što je tetralogija greška sa desno-lijevim pretokom, kod djece se javlja neadekvatno zasićena krv kisikom koja dovodi do nedovoljne opskrbe svih tjelesnih tkiva istim. Zbog istih stenoza dolazi do neadekvatnog protoka krvi kroz pluća za vrijeme fizičke aktivnosti, uslijed čega se javlja dispneja. Kod uočavanja simptoma najčešće se prvo zamijeti cijanoza i posljedica dugotrajne cijanoze, batičasti prsti. U dojenačkoj dobi javljaju se takozvane hipoksične krize za vrijeme kojih dijete neutješno plače i duboko i naporno diše. Ovisno o trajanju krize, mogu se razviti i cerebralne konvulzije koje nisu pogodne za djetetovo stanje. Za vrijeme krize sistolički šum može postati potpuno nečujan. Uslijed pojava ovih kriza, nagovješćuje se potreba za što ranijom operacijom. Za postavljanje dijagnoze dovoljna je ehokardiografija, uz angiokardiografiju koja prikazuje koronarne krvne žile. Glavna intervencije kod pojave cijanotične krize je privlačenje djetetovih koljena prsima kako bi se povećao tlak u sistemske cirkulaciji. Metabolička acidoza nastala uslijed krize mora se regulirati natrijevim hidrokarbonatima. Kao moguća prevencija nastanka kriza, sugerira se kontinuirano davanje propranolola. Kod djece kod koje nije moguća kompletna korekcija, najprije se izvodi aortopulmonalna anastomoza. Komplikacije su u današnjici svedene na minimum, te se koriste uspješni terapijski i invazivni postupci kako bi se djetetu osigurala što je moguće bolja kvaliteta života (1).



Slika 11. Prikaz tetralogije Fallot (Izvor: <https://www.chop.edu/conditions-diseases/tetralogy-fallot>)

4. DIJAGNOSTIKA PRIROĐENIH SRČANIH GREŠAKA

Prirođene srčane greške iznimno ugrožavaju život ukoliko se adekvatno ne reagira na vrijeme. Prepoznavanje i rano otkrivanje srčane greške već u trudnoći može znatno skratiti vrijeme organizacije, eventualni prijevoz u odgovarajuće klinike koje mogu pružiti najbolju moguću skrb za majku i dijete, te samim time rizik za neodgovarajuću skrb svesti na minimum. Stoga dijagnostiku prirođenih srčanih mana možemo podijeliti na prenatalnu i postnatalnu dijagnostiku. U otkrivanju i liječenju bolesti uključen je multidisciplinarni tim stručnjaka koji uključuje pedijatrijske kardiologe, anesteziologe, pedijatra intenzivista, neonatologe, medicinske sestre/tehničare i još mnoge druge (2).

4.1. Prenatalna dijagnostika

Sve se trudnice ultrazvučno kontroliraju najmanje dva do tri puta tijekom trudnoće kako bi se utvrdilo stanje fetusa i majke. Osim ultrazvuka, laboratorijska dijagnostika spada u osnovne dijagnostičke metode prevencije bilo kakvih komplikacija (2). Fetalni ehokardiografski pregled značajno je pridonio dijagnostici prirođenih srčanih grešaka. Moguće ga je učiniti do kasnog prvog tromjesečja, provode ga specijalizirani sonografi, a tumače specijalizirani liječnici u području fetalne srčane anatomije i fiziologije. Ovaj pregled omogućio

je pravovremeno otkrivanje srčanih anomalija i pravovremeno reagiranje nakon poroda kako bi se smanjila smrtnost djece (15).

4.2. Postnatalna dijagnostika

Kao što je ranije navedeno ovisno o dijagnozi simptomi pojedine srčane greške javljaju se odmah po rođenju ili kasnije u prvih nekoliko mjeseci, godina. Postnatalna dijagnostika uključuje invazivne i neinvazivne pretrage. Rentgensko snimanje srca i pluća, laboratorijska dijagnostika, ultrazvuk srca i elektrokardiogram spadaju u osnovne pretrage koje se provode kod svih pacijenata (2). No, pretraga koja se ističe kao najbitnija je ehokardiografija. Ehokardiografija je neinvazivna dijagnostička metoda kojom se dobiva uvid u anatomiju i funkciju srca u realnom vremenu. Danas postoje razne metode ehokardiografije, pa tako možemo izdvojiti kontrastnu, 2D, 3D i 4D te Dopplerovu ehokardiografiju. Ehokardiografija spada u jeftine dijagnostičke metode te se samim time znatno radi na tome da se poboljša tehnika i način izvođenja pretrage (16). Kateterizacija srca invazivna je dijagnostička metoda koja se koristi sve rjeđe u samoj dijagnostici. Ova metoda uglavnom se koristi u intervencijskoj kardiologiji kod dijagnoze transpozicije velikih arterija (2).

5. ULOGA MEDICINSKE SESTRE U LIJEČENJU DJECE S PRIROĐENIM SRČANIM GREŠKAMA

Liječenje djece s prirođenom srčanom greškom iziskuje stručan i profesionalan tim, koji je dobro upoznat s dijagnozom bolesti, liječenju i mogućim komplikacijama. Medicinska sestra/tehničar kao dio multidisciplinarnog tima sudjeluje u liječenju bolesti od dijagnostike, pa sve do izlaska iz bolnice. Osim što brine o djetetu, medicinska sestra ima veliku ulogu u edukaciji roditelja i pružanju psihološke pomoći istima. Znanje iz područja anatomije i fiziologije, primjeni terapije, psihološke pomoći, edukaciji, mogućim komplikacijama bolesti, neophodno je za rad medicinske sestre u jedinicama intenzivne njege i na kardiološkim odjelima gdje se zbrinjavaju djeca sa srčanim greškama (16).

5.1. Zdravstvena njega djeteta s prirođenom srčanom greškom

Pri prijemu djeteta s cijanozom, batičastim prstima, dispnejom ili sličnim simptomima koji bi mogli ukazivati na neke specifične bolesti, medicinska sestra dužna je uzeti cjelovitu sestrinsku anamnezu. Medicinska sestra/tehničar tijekom fizikalnog pregleda djeteta (inspekcija, palpacija, auskultacija i perkusija) procjenjuju djetetovo stanje, dok intervju s roditeljima i medicinska dokumentacija dopunjuju informacije o djetetovom stanju. Cjelovita anamneza i status djeteta osiguravaju značajni broj podataka koji upućuju na isti problem. S obzirom da su prirođene srčane greške u velikom broju slučajeva životno ugrožavajuća stanja, nakon stabilizacije djeteta sestrinske aktivnosti trebaju se svesti na minimum kako bi se djetetovo stanje u potpunosti stabiliziralo te kako bi se smanjio dodatni stres. S obzirom na niz dijagnostičkih procesa dijete doživljava stres, kontinuirana procjena i pravovaljani plan zdravstvene njege doprinijet će bržem oporavku djeteta (17). Nakon operativnih zahvata dijete se smješta u jedinicu intenzivne njege kako bi se njegovo stanje moglo intenzivno pratiti i promatrati. Stanja djece koja dođu u jedinicu intenzivne njege od medicinske sestre zahtijevaju visok stupanj znanja, sposobnosti brzog reagiranja, a uz sve to medicinska sestra je izložena velikoj količini stresa. Nužno je znanje za rukovanje s raznim aparatima kao što su perfuzor, infuzomat, aspirator, EKG i slično. Holistički pristup i zadovoljavanje svih potreba prema hijerarhiji potreba važan je aspekt rada u jedinici intenzivne njege. Po stabilizaciji vitalnih parametra medicinska sestra mora organizirati siguran transport pacijenta do idućeg odjela, te u potpunosti prenijeti sve događaje i stanje pacijenta koje se odvijalo kroz vrijeme boravka u jedinici intenzivne njege (18). Prirođene srčane greške stresne su dijagnoze za roditelje i djecu, no medicinske sestre prolaze kroz te traumatične događaje zajedno s roditeljima i djecom

pružajući razne vrste pomoći, pa tako i psihološku. Sindrom izgaranja medicinskih sestara sve je češći pojam koji se spominje. Emocionalna iscrpljenost ističe se kao najčešći problem, ishod bolesti pacijenta uvelike utječe na medicinsku sestru. Važno je prevenirati i pravilno se educirati kako bi se sindrom izgaranja smanjio i sveo na minimum. Bolnice bi trebale imati preventivne programe za cjelokupno osoblje s obzirom da se gotovo svakom pacijentu neovisno o dijagnozi pristupa multidisciplinarno i sudjeluje velik broj osoblja koji prolaze kroz cijeli proces liječenja. Dobro mentalno zdravlje medicinske sestre omogućiti će djetetu i roditeljima da dobe što bolju i kvalitetniju zdravstvenu skrb (19).

Najčešće sestrinske dijagnoze po Gordon za dijete s prirođenom srčanom greškom su:

- Rizik za infekciju
- Neučinkovita izmjena plinova
- Neučinkovito disanje
- Neučinkovita tkivna perfuzija
- Smanjeni minutni volumen srca
- Rizik za dehidraciju i opstipaciju
- Rizik za oštećenje kože
- Neuravnotežena prehrana
- Narušeni obiteljski odnosi (18).

Intervencije medicinske sestre koje se provode u procesu njege bolesnika s prirođenom srčanom greškom:

- Mjerenje i procjena vitalnih parametara (tlak, temperatura, disanje, saturacija, puls)
- Redovito praćenje laboratorijskih nalaza te pravovremeno obavještanje liječnika
- Praćenje unosa i iznosa tekućina
- Aseptično previjanje rane
- Prepoznavanje simptoma i znakova infekcije
- Održavanje optimalnih mikroklimatskih uvjeta
- Primjena ordinirane terapije
- Provođenje aktivnih i pasivnih vježbi disanja ovisno o dobi djeteta
- Osigurati optimalnu hidraciju djeteta
- Procjena boli (skale za procjenu boli)
- Procjena stanja kože (turgor, stanje sluznice)

- Primjena terapije kisikom
- Osigurati prehranu bogatu bjelančevinama i vitaminom C
- Monitoriranje pacijenta nakon operativnog zahvata te u slučajevima jake dispneje
- Uključiti fizioterapeuta u rad s djetetom
- Edukacija roditelja
- Pravovremeno uočavanje komplikacija bolesti (infekcija, atelektaza, zatajenje srca, aritmije, acidoza, cerebralni edem itd.)
- Osigurati odmor i spavanje te privatnost roditelja i djece (20).

5.2. Edukacija roditelja

Edukacija roditelja u procesu rada s djecom iznimno je važna za izvanbolničku skrb djeteta i osiguravanje što bržeg i boljeg oporavka. Rođenje djeteta u obitelj donosi radost i sreću, no rođenjem djeteta sa srčanim anomalijama u obitelj donosi nemir, neizvjesnost i strah. Osjećaj povjerenja između medicinske sestre, roditelja i pacijenta važan je početni korak u procesu edukacije i zdravstvene njege. Osjećaj povjerenja roditelju će dati mir i sigurnost. Medicinska sestra dužna je uključiti roditelja u cijeli proces rada, objasniti korake i razloge zbog kojih se dijagnostičke pretrage, sestrinske ili terapijske intervencije rade. Prije operacijska edukacija djeteta i roditelja smanjiti će neželjene komplikacije i dovesti će do bržeg oporavka. Tijekom boravka u bolnici sestra će educirati roditelje o mogućim komplikacijama, načinu prehrane, boli, primjeni lijekova, aktivnosti koju dijete smije te o njezi operativne rane. Prije početka edukacije medicinska sestra treba procijeniti stanje roditelja te ukoliko je potrebno u edukaciju uključiti ostale članove obitelji. Provjera znanja roditelja pokazuje da li je edukacije bila uspješna ili ne, ukoliko neke od stavki roditelji nisu savladali potrebno ih je ponovno educirati. Važan dio procesa liječenja i edukacije je psihološko stanje djeteta, ali i roditelja. Ukoliko je potrebno medicinska sestra dužna je roditeljima osigurati psihološku pomoć kako bi lakše savladali teške trenutke, osim toga važno je potaknuti roditelje da se uključe u grupe podrške kako bi mogli razmjenjivati iskustva i na taj način lakše podnijeli trenutno stanje (16).

6. ZAKLJUČAK

Prirođene srčane greške najčešće su anomalije nekog organskog sustava. Gledajući unazad smrtnost djece rođene sa srčanom greškom bila je iznimno velika, no napretkom tehnologije i medicine rano prepoznavanje i liječenje djece s prirođenom srčanom greškom uvelike je smanjilo smrtnost. Ehokardiografija ističe se kao dijagnostička pretraga koja liječnicima daje uvid u sve dijelove srca te omogućuje brzu i točnu procjenu srčane greške, a upravo razvojem ove pretrage omogućena je prenatalna dijagnostika. Rano prepoznavanje i liječenje omogućuje djetetu brži oporavak i smanjenu mogućnost razvoja komplikacija. Većina djece doživi odraslu dob bez većih komplikacije, uz redovite liječničke kontrole. U procesu liječenja sudjeluje multidisciplinarni tim u kojem su stručnjaci iz različitih područja. Medicinska sestra osoba je koja ostvaruje prvi i zadnji kontakt s bolesnikom i roditeljem stoga je jedna od važnijih sastavnica tima. Djecu spadaju u najranjiviju skupinu društva, a uz djecu su uvijek i roditelji koji žele da im dijete što prije ozdravi, medicinska sestra je osoba koja treba osigurati sigurnost i povjerenje kako bi proces liječenja prošao što lakše. Potrebno je znanje iz raznih područja kako bi se na pravilan način znali ponašati, ali i postupati sukladno promjenama stanja koja se mogu dogoditi. Motiviranost medicinske sestre te želja za radom omogućiti će djetetu i roditeljima kvalitetnu zdravstvenu skrb.

7. LITERATURA

1. Mardešić Duško, suradnici. Pedijatrija . In: 8. Zagreb: Školska knjiga; 2016. p. 693–759.
2. Ahel V, Dessardo S. ULOGA RANE DIJAGNOSTIKE I LIJEČENJA PRIROĐENIH SRČANIH GREŠAKA [Internet]. 2004. Available from: <https://www.researchgate.net/publication/242126691>
3. Van Der Bom T, Zomer AC, Zwinderman AH, Meijboom FJ, Bouma BJ, Mulder BJM. The changing epidemiology of congenital heart disease. Vol. 8, Nature Reviews Cardiology. 2011. p. 50–60.
4. Dilber D, Malčić I. Spectrum of congenital heart defects in Croatia. Eur J Pediatr. 2010 May;169(5):543–50.
5. Sun RR, Liu M, Lu L, Zheng Y, Zhang P. Congenital Heart Disease: Causes, Diagnosis, Symptoms, and Treatments. Cell Biochem Biophys. 2015 Jul 1;72(3):857–60.
6. Tan CMJ, Lewandowski AJ. The Transitional Heart: From Early Embryonic and Fetal Development to Neonatal Life. Vol. 47, Fetal Diagnosis and Therapy. S. Karger AG; 2020. p. 373–86.
7. Rotim Krešimir, suradnici. ANATOMIJA. Zagreb: Zdravstveno veleučilište Zagreb; 2017.
8. Remien K, Majmundar SH. Physiology, Fetal Circulation. 2023.
9. Ovuka A, Čače N. Koarktacija aorte – kliničke manifestacije I terapijske opcije. Vol. 52, Medicina Fluminensis. Croatian Medical Association and School of Medicine; 2016. p. 503–7.
10. Malčić I. Prirođene srčane greške od dječje do odrasle dobi : smjernice za liječenje odraslih s prirođenim srčanim greškama (OPSG). 429 p.
11. Hamrick SEG, Sallmon H, Rose AT, Porras D, Shelton EL, Reese J, et al. Patent ductus arteriosus of the preterm infant. Pediatrics. 2020 Nov 1;146(5).
12. Palić Romana ŠDOIGŽIVMIBJ. ATRIJSKI SEPTALNI DEFEKT- perkutano zatvaranje “kišobranom” [Internet]. Sestrinski edukativni portal. 2016 [cited 2023

May 15]. Available from: <https://sep.hr/atrijiski-septalni-defekt-perkutano-zatvaranje-kisobranom/>

13. Calkoen EE, Hazekamp MG, Blom NA, Elders BBLJ, Gittenberger-De Groot AC, Haak MC, et al. Atrioventricular septal defect: From embryonic development to long-term follow-up. Vol. 202, International Journal of Cardiology. Elsevier Ireland Ltd; 2016. p. 784–95.
14. Spicer DE, Hsu HH, Co-Vu J, Anderson RH, Fricker FJ. Ventricular septal defect. Vol. 9, Orphanet journal of rare diseases. 2014. p. 144.
15. Sun HY. Prenatal diagnosis of congenital heart defects: Echocardiography. Vol. 10, Translational Pediatrics. AME Publishing Company; 2021. p. 2210–24.
16. Potts NL (Nicki L, Mandelco BL (Barbara L. Pediatric nursing : caring for children and their families. 1496 p.
17. Merle C. CARDIOVASCULAR DISEASE IN THE NEONATE NURSING CONSIDERATIONS OF THE NEONATE WITH CONGENITAL HEART DISEASE.
18. Civka K, Bošnjak T, Friganović A. Uloga medicinske sestre u liječenju kronično kritično oboljelih. Vol. 17, Broj.
19. Friganović A, Selič P, Ilić B, Sedić B. STRESS AND BURNOUT SYNDROME AND THEIR ASSOCIATIONS WITH COPING AND JOB SATISFACTION IN CRITICAL CARE NURSES: A LITERATURE REVIEW. Vol. 31, Medicina Academica Mostariensia. 2019.
20. HKMS. SESTRINSKE DIJAGNOZE 3. Zagreb;

8. PRILOZI

Slika 1. Anatomija zdravog srca (Izvor: Heart Anatomy and Function (nationwidechildrens.org))	4
Slika 2. Razlika fetalne i novorođenačke cirkulacije (Izvor: Fetal and Post Transition Circulation In the fetal ... GrepMed)	5
Slika 3. Prikaz koarktacije aorte (Izvor: https://www.cdc.gov/ncbddd/heartdefects/coarctationofaorta.html)	7
Slika 4. Prikaz valvularne aortalne stenozе (Izvor: https://www.mayoclinic.org/diseases-conditions/aortic-stenosis/symptoms-causes/syc-20353139).....	10
Slika 5. Prikaz pulmonalne stenozе (Izvor: https://www.mayoclinic.org/diseases-conditions/pulmonary-valve-stenosis/multimedia/pulmonary-stenosis/img-20005679)	11
Slika 6. Prikaz otvorenog arterijskog duktusa (Izvor: https://my.clevelandclinic.org/health/diseases/17325-patent-ductus-arteriosus-pda).....	13
Slika 7. Prikaz atrijskog septalnog defekta (ASD) (Izvor: https://www.cdc.gov/ncbddd/heartdefects/atrialseptaldefect.html)	14
Slika 8. Prikaz atrioventrikularnog septalnog defekta (Izvor: https://www.rch.org.au/cardiology/heart_defects/Atrioventricular_Septal_Defect_AV_Canal_defect/).....	16
Slika 9. Prikaz ventrikularnog septalnog defekta (Izvor: https://my.clevelandclinic.org/health/diseases/17615-ventricular-septal-defects-vsd)	18
Slika 10. Prikaz potpune transpozicije velikih arterija (Izvor: https://www.childrenshospital.org/conditions/transposition-great-arteries)	20
Slika 11. Prikaz tetralogije Fallot (Izvor: https://www.chop.edu/conditions-diseases/tetralogy-fallot)	22